

i Malte 16, år

- 1 Malte 16 år kommer på undersökning till din klinik. Hans mamma har följt med honom till kliniken. Mamman berättar att Malte har två yngre syskon som väntar i väntrummet. Du börjar med att ställa anamnesfrågor och det framkommer att Malte har autismspektrumtillstånd och medicinerar även mot astma vid behov, framför allt i samband med förkylning. Han tillbringar mycket tid framför datorn och för att hålla sig pigg dricker han mycket läsk, mest Coca-Cola.

Du gör en klinisk undersökning på Malte och ser att utseendet på tänderna avviker från det normala.

Vilken diagnos stämmer för tändernas utseende?

Välj ett alternativ:

- D-vitaminresistent rakit
- Dental fluoros
- Amelogenesis imperfekta
- Dentala erosioner



Totalpoäng: 1

- 2 Som framkommit i den inledande anamnesen har Malte autismspektrumtillstånd och förkylningsastma. Han sitter ofta vid datorn och dricker läsk.
Kliniskt ses dentala erosioner.

Vilken kompletterande anamnesfråga är särskilt viktig i detta fall?

Välj ett alternativ:

- Om han använder eltandborste eller manuell tandborste
- Hur ofta han äter lördagsgodis
- Om hans syskon har haft karies
- Hur ofta och hur länge Malte dricker läsk under dagen



Totalpoäng: 1

- 3 Vid undersökningen kontrollerar du även Maltes tand- och bettutveckling för att notera om detta i journalen.

Vilken bettdiagnos passar bäst för Malte?

Välj ett alternativ:

- Postnormalt bett
- Korsbett
- Glesställning
- Trångställning



Totalpoäng: 1

- 4 Du ser också att något avviker när det gäller tandutvecklingen. Du kompletterar den kliniska undersökningen med en panoramaröntgenbild.

Vad avviker när det gäller tandutvecklingen för Malte?

Välj ett alternativ:

- Supernumerär permanent tand
- Mesiodens
- Tapptand
- Persisterande primär tand



Totalpoäng: 1

- 5 Malte har en persisterande primär tand 63 och du funderar på vad som är mest lämpligt att göra i detta fall.

Vilken är den mest lämpliga åtgärden när det gäller tanden 63?

Välj ett alternativ:

- Avvakta spontan exfoliation av den primära tanden
- Extrahera nu och avvakta
- Extrahera nu och utföra luckslutning
- Extrahera nu och lucköppna för implantat



Totalpoäng: 1

- 6 Den persisterande tanden 63 behöver extraheras och du ska planera för fortsatt omhändertagande av Malte.

Vad är särskilt viktigt vid omhändertagande av patient med autismspektrumtillstånd?

Välj ett alternativ:

- Skapa förutsägbarhet och tydlig struktur ✔
- Alltid använda sedering vid ingrepp
- Ge all information snabbt och kortfattat
- Låta vårdnadshavaren fatta alla beslut

Totalpoäng: 1

- 7 Utifrån de uppgifter som framkommit vid anamnestagningen är sannolikt den huvudsakliga orsaken till Maltes erosioner frekvent intag av läsk.

Vilket pH-värde är kritiskt för emaljens demineralisation?

Välj ett alternativ:

3.0

5.5

7.0

4.5



Totalpoäng: 1

- 8 Förutom ett frekvent intag av läsk (sura drycker) finns det även tillstånd som är tydligt kopplade till förekomst av dentala erosioner.

Vilket tillstånd är starkt kopplat till dentala erosioner?

Välj ett alternativ:

- Prematuritet
- Autism
- Depression
- Ätstörningar



Totalpoäng: 1

- 9 Du berättar för Malte om erosionsskadorna du har upptäckt på hans tänder. Han undrar då om det finns något att göra för att det inte ska bli värre.

Vad är viktigast som Malte själv kan göra för att förbygga dentala erosioner?

Välj ett alternativ:

- Livsstilsförändringar
- Byter tandborste
- Använder fluoridtabletter
- Går på regelbundna kontroller



Totalpoäng: 1

- 10** Vid den fördjupade anamnesen har du fått veta att Malte borstar tänderna direkt efter varje gång han dricker Coca-Cola. Han har hört att man får hål i tänderna av att dricka Coca-Cola och vill undvika det.

Vilket råd är mest korrekt när det gäller tandborstning i samband med läskdrickande?

Välj ett alternativ:

- Undvik att använda fluoridtandkräm vid borstning
- Vänta minst 30–60 minuter innan tandborstning
- Skölj direkt med vatten och borsta inom 5 minuter
- Fortsätt borsta direkt efter, det minskar erosionsrisken



Totalpoäng: 1

- 11 Det viktigaste för Malte är att förändra sin livsstil och ändra sina dryckesvanor för att stoppa upp progressionen av erosionsskadorna. Han måste också upprätthålla god munhygien och borsta tänderna vid rätt tillfällen utan att orsaka mer förlust av emalj.

Vilken typ av tandkräm bör Malte undvika i framtiden?

Välj ett alternativ:

- Tandkräm med hög slipverkan
- Tandkräm med kaliumnitrat
- Tandkräm med aloe vera
- Tandkräm med hög fluoridhalt



Totalpoäng: 1

- 12 Som en ytterligare hjälp för att minska risken för fortsatt erosion av Maltes tänder vill du också rekommendera någon ytterligare förebyggande behandling.

Vilken typ av preventiv behandling är mest lämplig i Maltes fall?

Välj ett alternativ:

- Sköljning med Hexident
- Sköljning med Andolex
- Använda gelskena med fluorid
- Använda gelskena med klorhexidin



Andolex = bensydaminhydroklorin

Hexident = klorhexidin

Totalpoäng: 1

i Malte, 18 år

Malte har kommit på de inplanerade besöken för att kontrollera hur det går med hans egenvård samt undersökning av bett och tänder. Han har lärt sig att inte dricka läsk utan klarar sig nu med vatten när han blir törstig. Han har också lagt om sina vanor och sitter inte bara framför datorn längre.

Nu har det gått två år och Malte har fyllt 18 år och kommer på undersökning. Vid undersökningen ses ingen progression av de dentala erosionerna. Malte klagar dock på att han inte tycker om hur tänderna ser ut.

Eftersom erosionerna är grava kan patientens besvär vara berättigade för protetisk behandling inom barntandvården i Sverige.

- 13** Du vill informera Malte om vilken behandling som är lämpligast att göra i hans fall eftersom han har besvär från sina framtänder och att erosionsskadorna på dessa tänder (12, 11, 21 och 22) kan klassas som grava.

Vad är mest lämpligt att göra i Maltes fall?

Välj ett alternativ:

- Ingen behandling
- Helkeramisk bro
- Kompositfasader
- Singelkronor keramik



Totalpoäng: 1

- 14 På grund av att Malte har ont från sina framtänder, framför allt i överkäken, planerar du att göra helkeramiska singelkronor på tänderna 12 till 22. När du ska lägga upp behandlingsplanen inser du att det krävs ortodontisk behandling innan kronorna kan göras.

Vilken preprotetisk ortodontisk behandling måste göras innan de helkeramiska kronorna på överkåkens incisiver?

Välj ett alternativ:

- Transversal vidgning
- Luckslutning
- Betthöjning
- Nivellering av tand 23



Totalpoäng: 1

i Ana 61 år

- 15** Ana, 61 år, kommer för undersökning av sina tänder.
Du inleder besöket med att ta upp anamnes. Det framkommer att hon tar Levaxin (levotyrexin) mot hypotyreos, men förutom det är hon frisk.

Hon säger vid besöket att det ibland isar från tänderna när hon äter eller dricker något kallt. Särskilt obehagligt är det vid ett ställe i höger underkäke, där det också fastnar mat ofta så att hon behöver använda tandsticka för att hålla rent. Ana borstar sina tänder två gånger om dagen med fluorid tandkräm och använder tandstickor vid behov.

Vilken risk för munhålan finns om en person medicinerar mot hypotyreos?

Välj ett alternativ:

- Daglig dosering av levotyrexin ger förhöjd risk för muntorrhet och ökad kariesrisk
- Förekomst av ökad reflux och därmed erosionsskador på tänderna är mycket vanlig
- På grund av ökad aptit i samband med medicineringen ökar småätning som ger karies
- Medicinering med levotyrexin ger inga förhöjda risker för munnen och tänderna ✔

Totalpoäng: 1

- 16** Efter anamnesen gör du en klinisk undersökning och ser då att Ana har några fördjupade fickor samt några tänder som har kliniskt sonderbar och/eller synlig karies. Ana anmärker även på utseendet på hennes överkäksincisiver som hon tycker ser fula ut.

Du gör ett urval för att komplettera undersökningen med berättigade röntgenbilder.

Vilka röntgenbilder är lämpliga att inleda med att ta utifrån anamnestiska uppgifter och klinisk undersökning?

Välj ett alternativ:

- En panoramabild och apikalbilder på alla molarer
- Fyra liggande och sex stående bitewing
- Stående bitewing samt apikalbilder på incisiverna
- Apikalbilder på alla befintliga tänder



Totalpoäng: 1

17 Vid urvalet beslutar du dig bland annat för att ta stående bitewingröntgenbilder.

Vilka kariesangrepp ses i röntgenbilderna?

Välj ett alternativ:

- 26d, 38m och 47m
- 24m, 35d och 45d
- 17m, 25d och 46m
- 15d, 37d och 47o



Totalpoäng: 1

- 18** Du granskar även de apikala bilder du exponerat och ska notera de radiologiska fynden i journalen.

Vad ses i de apikala bilderna på incisiverna?

Välj ett alternativ:

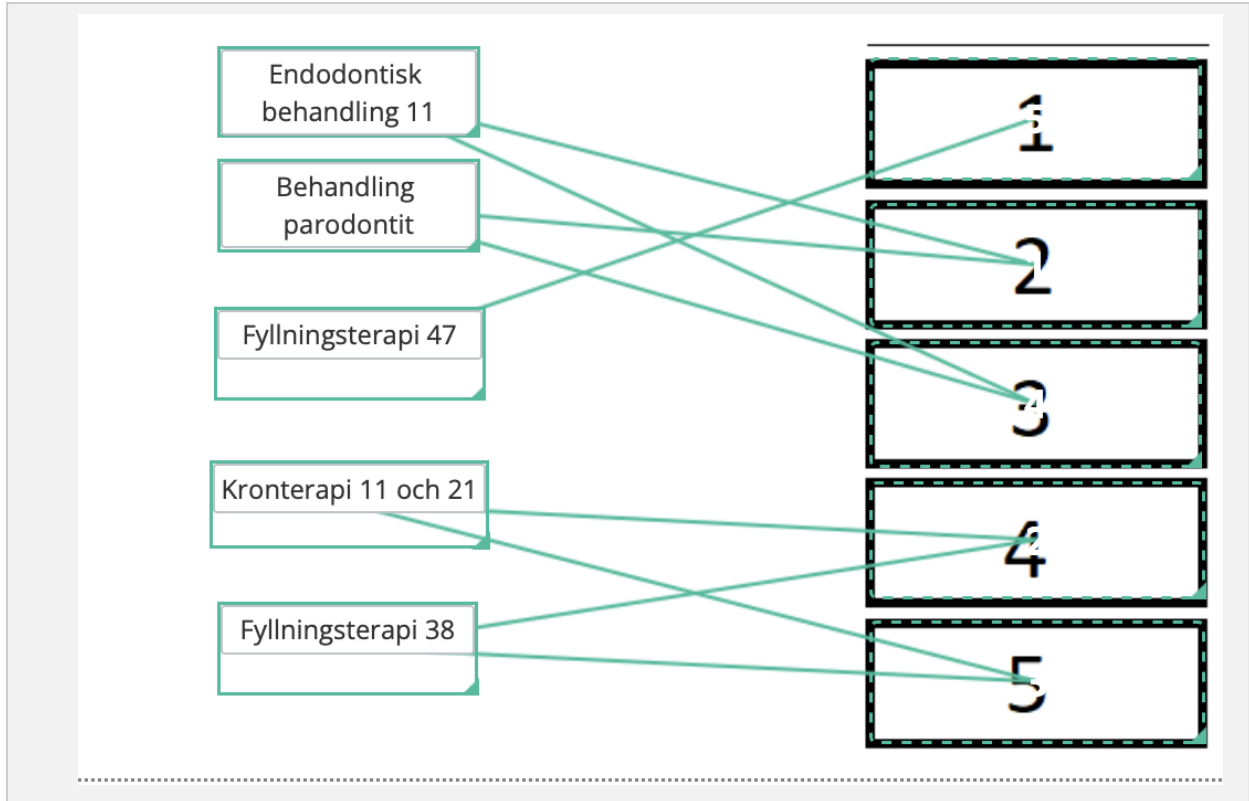
- 41 och 42 apikalt bendestruktioner omgivna av sklerotiskt ben
- 33 apikalt diffust avgränsad bendestruktion
- 11 apikalt välavgränsad bendestruktion ✓
- 21 apikal bendestruktion omgiven av sklerotiserat ben

Totalpoäng: 1

- 19 Efter att ha gjort en fullständig undersökning och noterat de olika diagnoserna ska du göra en terapiplanering.

I vilken ordning är det lämpligast att utföra de olika behandlingsåtgärderna?

Placera de olika behandlingsåtgärderna i ordning med det som utförs först överst och det som utförs sist underst:



Poäng tilldelas endast om alla alternativ är korrekt placerade.

Totalpoäng: 1

i Ana, 61 år
Behandling

- 20** Ana kommer tillbaka till dig för att påbörja behandlingen. Du planerar att börja med fyllningsterapi och tittar i de nationella riktlinjerna för tandvård om vilken typ av behandling som behövs för olika kariesskador.

Vilket av följande tillstånd utgör, enligt de Nationella riktlinjerna för tandvård, indikation för stegvis exkavering eller selektiv exkavering?

Välj ett alternativ:

- En moderat kariesskada som sträcker sig in i dentinet
- Djup dentinkaries med risk för pulpalesion ✓
- Ett kariesangrepp som sträcker sig till emalj-dentingransen
- En tand med symtomatisk pulpit utan tecken på karies

Totalpoäng: 1

- 21 Då Ana har haft återkommande besvär från tanden 47 börjar du med att behandla denna tand. Eftersom det är ett djupt kariesangrepp med risk för pulpalesion i tanden 47 bestämmer du dig för att göra en stegvis exkavering.

Till vilken hårdhetsgrad ska dentinet närmast pulpan exkaveras vid detta steg i behandlingen, det vill säga steg 1?

Välj ett alternativ:

- Kalkaktigt
- Hårt
- Mjukt
- Läderartat



Totalpoäng: 1

- 22 Efter exkaveringen i tanden 47 ska du göra en underfyllning mot den pulpanära dentinytan. Bland materialen som du funderar på att använda finns kalciumhydroxidpasta.

Vad är viktigt att ta hänsyn till vid val av kalciumhydroxidpasta som underfyllning?

Välj ett alternativ:

- Det har adhesiva egenskaper som ger hög bindningsstyrka till dentin och emalj
- Det avger joner som leder till missfärgning av emalj och dentin
- Det håller sig stabilt och oförändrat i kaviteten under lång tid
- Det löses upp sakta över tid och bör undvikas som permanent material ✓

Totalpoäng: 1

23 När du gjort underfyllningen ska du bygga upp tanden med ett adekvat fyllningsmaterial.

Vilket fyllningsmaterial är lämpligast att använda efter stegvis exkavering steg 1?

Välj ett alternativ:

- Zinkoxideugenol (ZOE)
- Glasjonomercement (GIC) ✓
- Självhärdande temporärt fyllningsmaterial med eugenolfritt zinkoxid (Cavit)
- Ljushärdande temporärt fyllningsmaterial med hydroxyetylmetakrylat och uretanmetakrylat (Clip)

Totalpoäng: 1

i

Ana 61 år

Akut behandling

- 24** Efter en tid ringer Ana till kliniken och vill boka en akut tid eftersom hon har värk i sina framtänder sedan några dagar tillbaka. Hon har inte kunnat komma till kliniken på ett tag eftersom hon har varit sjuk i influensa och sedan varit bortrest.

När du träffar Ana berättar hon att hon har väldigt ont när hon dricker något varmt men det känns bra att dricka ur en vattenflaska med kallt vatten. Ana har inte kunnat sova i natt och det gör ont hela tiden. Igår hjälpte värktabletter (paracetamol och ibuprofen i kombination) men idag hjälper det inte.

Du ser i journalen att det finns apikala röntgenbilder på tänderna 11 och 21 sedan den tidigare undersökningen för ungefär tre månader sedan. Redan då sågs en apikal radiolucens kring apex på tand 11.

Vilken är den troligaste anledningen till Anas symtom?

Välj ett alternativ:

- Symtomatisk apikal parodontit tand 21
- Symtomatisk pulpit tand 21
- Symtomatisk pulpit tand 11
- Symtomatisk apikal parodontit tand 11



Totalpoäng: 1

25 Beskrivningen av Anas symptom talar för att hon har symtomatisk pulpitis i tand 21.

Du undersöker Ana kliniskt.

Status tand 11:

Ingen perkussionsömhet

Ingen kronömhet

Lätt apikalömhet

Fistel buccalt med pustömning

Inga fördjupade tandköttsfickor

Sekundärkaries

Status tand 21:

Perkussionsömhet

Kraftig kronömhet

Ingen fistel

Inga fördjupade tandköttsfickor

Sekundärkaries

Vilken tand är lämpligast att behandla först?

Välj ett alternativ:

Tand 11

Tand 21



Totalpoäng: 1

- 26** Du börjar med att behandla tand 21 eftersom Ana har kraftiga symtom från tanden. Du har reserverat en timme i tidboken för behandlingen.

Hur är det lämpligt att inleda behandlingen för att bäst hjälpa Ana vid dagens besök för att hon ska bli symtomfri?

Välj ett alternativ:

- Kariesexkavering och kavumpreparation, avlägsnande av kronpulpan samt applicering av täckförband
- Kavumpreparation genom kronan och kariesexkavering, instrumentering till fil ISO 15, inlägg kalciumhydroxid
- Kariesexkavering och kavumpreparation, spolning med natriumhypoklorit samt inlägg kalciumhydroxid
- Slipning av kronan ur ocklusion samt förskrivning av recept på analgetika och antibiotika

Totalpoäng: 1

- 27** Då det finns karies under kronan på tand 21 behöver denna avlägsnas innan den akuta behandlingen kan utföras. Då tänderna 11 och 21 är försedda med en bro behöver denna ersättas med en temporär ersättning under behandlingens gång.

Hur är det mest lämpligt att gå till väga för att förbereda temporär ersättning för överkäkens centraler?

Välj ett alternativ:

- Avlägsna kronorna, bygga upp pelare och sedan ta ett nytt avtryck
- Ta ett puttyavtryck av nuvarande konstruktion innan kronorna avlägsnas ✔
- Ta en digital skanning först när kronorna är borttagna och tänderna är preparerade
- Avlägsna kronorna och forma provisorier med komposit direkt i munnen

Totalpoäng: 1

28 Efter akutbehandlingen kommer Ana tillbaka och du instrumenterar tand 21 fullständigt.

Hur lång tid efter fullständig instrumentering är det lämpligast att slutföra rotfyllningen?

Välj ett alternativ:

- Du kan rotfylla när apikalröntgen visar på slutning av lamina dura
- Tandens bör ha ett inlägg med kalciumhydroxid minst en månad
- Du kan rotfylla vid samma behandlingstillfälle som instrumenteringen ✔
- Tandens bör ha ett inlägg med kalciumhydroxid minst en vecka

Totalpoäng: 1

i Ana, 61 år
Protetisk behandling

- 29** När tanden 21 har rotfyltts gör du även klart behandlingen av tanden 11 som har en apikal parodontit. När båda tänderna är rotfyllda är det dags att planera för protetisk terapi. Eftersom de båda gamla kronorna hade sekundärkaries samt såg fula ut behöver du nu göra nya permanenta kronor.

Hur lång tid efter avslutad endodontisk behandling är det lämpligt att starta den protetiska terapin?

Välj ett alternativ:

- Du kan inleda den protetiska behandlingen direkt efter avslutad endodontisk terapi ✓
- Du kan inleda den protetiska behandlingen efter sex månader och symtomfrihet
- Du kan inleda den protetiska behandlingen efter ett år och symtomfrihet
- När du radiologiskt kan konstatera fullständig läkning efter din endodontiska behandling

Totalpoäng: 1

- 30** Innan du påbörjar den protetiska terapin på tänderna 11 och 21 funderar du på om det behövs pelare för att erhålla god retention.

Vid vilken indikation är det indicerat att utföra en rotstiftsförankrad pelare på en rotfylld tand?

Välj ett alternativ:

- När mer än en tredjedel av koronal tandsubstans finns kvar
- Pelare utförs på alla rotfyllda tänder
- När kvarvarande tandsubstans inte är tillräcklig för att retinera en tandstödd krona ✓
- När rotfyllningen inte uppvisar ett sealeröverskott

Totalpoäng: 1

31 Du planerar att utföra zirkoniakronor på tänderna 11 och 21.

Vilken typ av preparation är mest lämplig för fullkronor i monolitisk zirkonia?

Välj ett alternativ:

- Kantskuren skuldra
- Stegformad skuldra
- Subgingival slice
- Smal chamfer



Totalpoäng: 1

- 32** Det finns tillräckligt med tandsubstans för att undvika pelare i tänderna 11 och 21. Du planerar att utföra fullkronor på tänderna. Patienten är mycket mån om det estetiska resultatet.

Hur är det lämpligt att förbereda tänderna inför färgtagning?

Välj ett alternativ:

- Torrlägg tänderna ordentligt innan färgtagning
- Fotografera tänderna och ta färg utifrån bildunderlaget
- Se till att tänderna inte är uttorkade ✓
- Skärma av tänderna med hjälp av svart kofferdam

Totalpoäng: 1

- 33** Du ska cementera de två zirkoniakronorna på tänderna 11 och 21 med adhesivt resincement. Vid provningen kontamineras kronorna av saliv.

Vilken förbehandling är mest lämplig för de salivkontaminerade zirkoniakronorna innan cementering?

Välj ett alternativ:

- Tvätta med alkohol och luftblästra torrt
- Skölj med vatten och etsa med fosforsyra
- Rengör med Ivoclean eller annan rengöringspasta
- Luftblästra lätt och cementera sedan



Totalpoäng: 1

- 34** Du har cementerat de två zirkoniakronorna med resincement. Efter cementeringen upplever patienten att tand 21 känns något hög i bettet och du justerar ocklusionen genom att slipa på kronan.

Varför är det viktigt att noggrant polera den justerade ytan på tand 21 efter inslipningen?

Välj ett alternativ:

- För att öka kronans translucens och därmed förbättra estetiken
- För att minska risken för slitage på den antagoniserande tanden
- För att underlätta framtida borttagning av kronan om den skulle lossna
- För att förbättra cementets bindning till zirkoniakronan

Totalpoäng: 1

- 35** Eftersom det gått en tid sedan steg 1 i den stegvisa exkaveringen i tand 47 är det även dags att kontrollera denna tand. Den stegvisa exkaveringen verkar ha fungerat. Du ska nu göra en permanent fyllning i tanden 47 och funderar på vilken typ av kompositmaterial som är lämpligt att använda.

Vilken egenskap kännetecknar bulkfill-kompositer jämfört med konventionella kompositer?

Välj ett alternativ:

- De har högre polymerisationsstress och krymper efter härdning
- De har ökad radiopacitet och används bara för anteriora fyllningar
- De har ökad translucens för att möjliggöra härdning i djupare skikt
- De kräver alltid inkrementell applicering i lager om två millimeter



Totalpoäng: 1