

i

Avsnitt 1

- 1 Lars 39 år, är ny patient på kliniken.
Han är fullt frisk och har ingen känd överkänslighet eller allergi.

Vid den kliniska undersökningen är tanden 15 apikalöm och kronöm. Efter röntgenbildtagning ser du att Lars har en rotfylld tand med en periapikal radiolucens tand 15.
Han uppger att tanden 15 blev rotbehandlad utomlands för snart fem år sedan.

Hur är det lämpligast att gå vidare i detta fall?

Välj ett alternativ:

- Rekommendera ny undersökning och kontroll om 3 år
- Rekommendera att avvakta med behandling tills värk uppkommer
- Rekommendera att rotbehandlingen revideras
- Rekommendera ny undersökning och kontroll om 1 år



Totalpoäng: 1

2 Vad är den kliniska beskrivningen av en exartikulation (avulsion)?**Välj ett alternativ:**

- Tanden är förflyttad lateralt och fastkilad
- Tanden har tryckts inåt i alveolära benet
- Tanden har ökad mobilitet och ses elongerad
- Tanden är helt utslagen ur sin alveol



Totalpoäng: 1

- 3 En fistelmynning som lokaliseras på tandköttet vid en tand bör utredas genom att utföra en fistulografi.

Vilket är det mest korrekta tillvägagångsättet att genomföra en fistulografi?

Välj ett alternativ:

- Mäta fistelns djup med en ficksond och ta röntgenbilder
- Ta flera röntgenbilder i olika projektioner för att se hur omfattande fisteln är
- Sensibilitetstesta tanden och ta röntgenbilder
- Applicera kontrastgivande material (guttaperka) i fistelgången och ta röntgenbilder ✓

Totalpoäng: 1

- 4 Du ska endodontiskt behandla en tidigare rotfylld tand med symtomatisk apikal parodontit. I samband med revisionsbehandlingen avlägsnar du gammalt rotfyllnadsmaterial och gör en kemomekanisk behandling av rotkanalerna.

Vilket ämne används huvudsakligen vid den kemiska behandlingen av rotkanalen?

Välj ett alternativ:

- Kalciumhydroxid
- Eukalyptusolja
- Natriumhypoklorit
- Jod-jod kalium



Totalpoäng: 1

5 Vid en rotkanalsinfektion förekommer olika immunceller med olika funktion.

Vilken funktion har neutrofila granulocyter?

Välj ett alternativ:

- Fagocytos
- Minnescellsbildning
- Histaminfrisättning
- Antikroppsproduktion



Totalpoäng: 1

- 6 De olika medikamenten som används i samband med endodontisk behandling har olika effekt och egenskaper.

Vilken egenskap har kalciumhydroxid?

Välj ett alternativ:

- Binder sig till bakteriernas cellvägg och orsakar läckage av bakteriecellens cytoplasma
- Är en kelator och löser oorganisk vävnad
- Är antibakteriell genom frisättning av fria syreradikaler
- Är antimikrobiellt på grund av sin basiska egenskap ✓

Totalpoäng: 1

7 Extraradikulära infektioner kan vara svårbehandlade.

Vilken bakterieart är särskilt känd för att överleva i periapikal vävnad genom att bilda täta aggregat och därmed undgå fagocytos?

Välj ett alternativ:

- Streptococcus
- Enterococcus
- Actinomyces
- Porphyromonas



Totalpoäng: 1

i

Avsnitt 2

- 8 Konfigurationsfaktorn, C-faktorn, definieras som förhållandet mellan bundna och obundna ytor i en kavitet.

Vilken kavitet är mest känslig för polymerisationsstress på grund av en hög C-faktor?

Välj ett alternativ:

- Klass VI
- Klass IV
- Klass II
- Klass I



Totalpoäng: 1

9 Vilken funktion har muciner i saliven?

Välj ett alternativ:

- Neutraliserar syror
- Smörjer slemhinnor
- Stimulerar smaklökar
- Bryter ned stärkelse



Totalpoäng: 1

- 10** Vid revisionsundersökningen ser du att din patient har fått flera nya initiala kariesangrepp. I den tidiga fasen av biofilmbildningen fäster vissa bakterier först till pellikel och emalj.

Vilken bakterie är en typisk tidig kolonizatör i dental biofilm?

Välj ett alternativ:

- Streptococcus mutans
- Streptococcus sanguinis
- Porphyromonas gingivalis
- Fusobacterium nucleatum



Totalpoäng: 1

11 Vad är huvudsyftet med att använda Cavity Conditioner innan applicering av glasjonomercement (GIC)?

Välj ett alternativ:

- Att skydda pulpan genom att lägga en basmaterialbarriär
- Att torka ut dentinet för att förbättra adhesionsstyrkan
- Att avlägsna smear layer för bättre kemisk bindning
- Att etsa emaljen för att öka mikromekanisk retention



Totalpoäng: 1

- 12 Din patient berättar att hen ibland känner sig torr i munnen. Du berättar för patienten hur salivproduktionen går till.

Hur mycket saliv produceras hos en person med vanlig salivutsöndring per dag?

Välj ett alternativ:

- 1,7L – 2,1L
- 0,6L – 1,0L
- 0,3L – 0,4L
- >2,5L



L = liter

Totalpoäng: 1

13 Vilket av nedanstående svarsalternativ om fluorid stämmer bäst?**Välj ett alternativ:**

- Fluorid hämmar plackbakteriernas ämnesomsättning och minskar plackets möjlighet att fästa på tandytan.
- Fluor penetrerar genom tandens yta och bildar starka fluoridjoner som gör emaljen ogenomtränglig.
- I samband med väte bildar fluorid ett depålager på tandytorna som kan lösas upp och frisätta vätefluorid vid syraangrepp.
- Fluorid ökar antalet proteiner i saliven som bidra till en ökad aggregation av bakterier.

Totalpoäng: 1

i

Avsnitt 3

- 14** En 45-årig patient har nyligen genomgått extraktion av tand 14 på grund av en vertikal rotfraktur. Patienten är i övrigt frisk och har god munhygien. Nu önskar patienten ersättning för den förlorade tanden och du planerar en tandstödd bro med stöd på tännad 13 och 15. Syftet med behandlingen är att återställa tuggfunktion och förhindra tandvandringar.

Vilket begrepp beskriver bäst den protetiska insats som planeras för denna patient?

Välj ett alternativ:

Habilitering

Kosmetisk behandling

Primärprevention

Rehabilitering



Totalpoäng: 1

15 Du ska utföra en tandstödd bro regio 23(24)25.

Tanden 25 har en kompositfyllning mesialt.

Vad är viktigast att tänka på när en blivande stödtand har en fyllning?

Välj ett alternativ:

- Fyllningar ska alltid avlägsnas i sin helhet
- Fyllningen ska ha utförts för högst ett år sedan
- Fyllningen får endast utgöra en tredjedel av tanden
- Preparationsgränsen bör ligga enbart i tandsubstans



Totalpoäng: 1

16 Vid vilket tillfälle under en implantatbehandling används en täckskruv?**Välj ett alternativ:**

- Vid enstegskirurgi
- Vid avtryckstagning
- Vid tvåstegskirurgi
- Vid både enstegs- och tvåstegskirurgi



Totalpoäng: 1

17 Patienten Daniel, 27 år, saknar tand 22. Han önskar en fast tandersättning i luckan.

Vilket behandlingsalternativ är mest lämpligt att välja enligt Socialstyrelsens nationella riktlinjer för tandvård, förutsatt att de kliniska förutsättningarna är goda?

Välj ett alternativ:

- Emaljretinerad bro med två stödtänder
- Emaljretinerad bro med en stödtand
- Implantatstött protetik
- Tandstött bro med extensionsled



Totalpoäng: 1

- 18 I planeringen av den nya bron finns många olika saker att tänka på, bland annat hur bron ska vara utformad.

Varför är spolrummets utformning viktig vid designen av en bro?

Välj ett alternativ:

- Minska materialåtgång
- Underlätta hygien
- Öka retention
- Förbättra estetik



Totalpoäng: 1

- 19** Du träffar en patient för första gången. Inför besöket tittar du på patientens röntgenbilder som finns tillgängliga från föregående revisionsundersökning. Du ser att det finns tandstödda protetiska ersättningar i överkäksfronten.

Vilken typ av protetiska ersättningar har patienten?

Välj ett alternativ:

- Aluminiumoxid-broar
- Rochettebroar
- Marylandbroar
- Zirkoniumdioxid-broar



Totalpoäng: 1

20 I vissa fall väljer tandläkare att göra en så kallad immediatprotes till sin patient.

Vad är en immediatprotes?

Välj ett alternativ:

- En protes som lämnas ut i samband med tandextraktion ✔
- En extra protes som patienten kan ha som reservprotes
- En liten protes som används för att täcka en entandslucka
- En protes som framställs av tandläkaren med patienten i stolen

Totalpoäng: 1

- 21 Du ska göra en tandstödd bro på patienten Martina. Hon har en tvåtandslucka som syns mycket när hon ler. Eftersom Martina är noga med sitt utseende vill hon gärna ha en bro i helkeramiskt material.

Vilken är den största fördelen med en bro i monolitisk zirkonia jämfört med en bro i metallkeramik?

Välj ett alternativ:

- Överlevnaden på lång sikt är bättre för en monolitisk zirkoniabro jämfört med en bro i Co-Cr med ytporslin
- En monolitisk zirkoniabro är enklare att cementera jämfört med en bro i Co-Cr med ytporslin
- Preparationen av en monolitisk zirkoniabro är mer vävnadsbesparande jämfört med en bro i Co-Cr med ytporslin
- En monolitisk zirkoniabro uppvisar bättre retention jämfört med en bro i Co-Cr med ytporslin

Co-Cr = Cobolt-Crom

Totalpoäng: 1

- 22** Du ska cementera en krona av metallkeramik och väljer att använda zinkfosfatcement. När du har cementerat kronan undrar patienten hur lång tid det tar för cementet att stelna.

Hur lång tid tar det för ett välblandat zinkfosfatcement att uppnå maximal styrka?

Välj ett alternativ:

- 15 minuter
- 8 timmar
- 60 minuter
- 24 timmar



Totalpoäng: 1

i

Avsnitt 4

23 Vilken tandutvecklingsstörning förknippas med mutation i ENAM-genen?**Välj ett alternativ:**

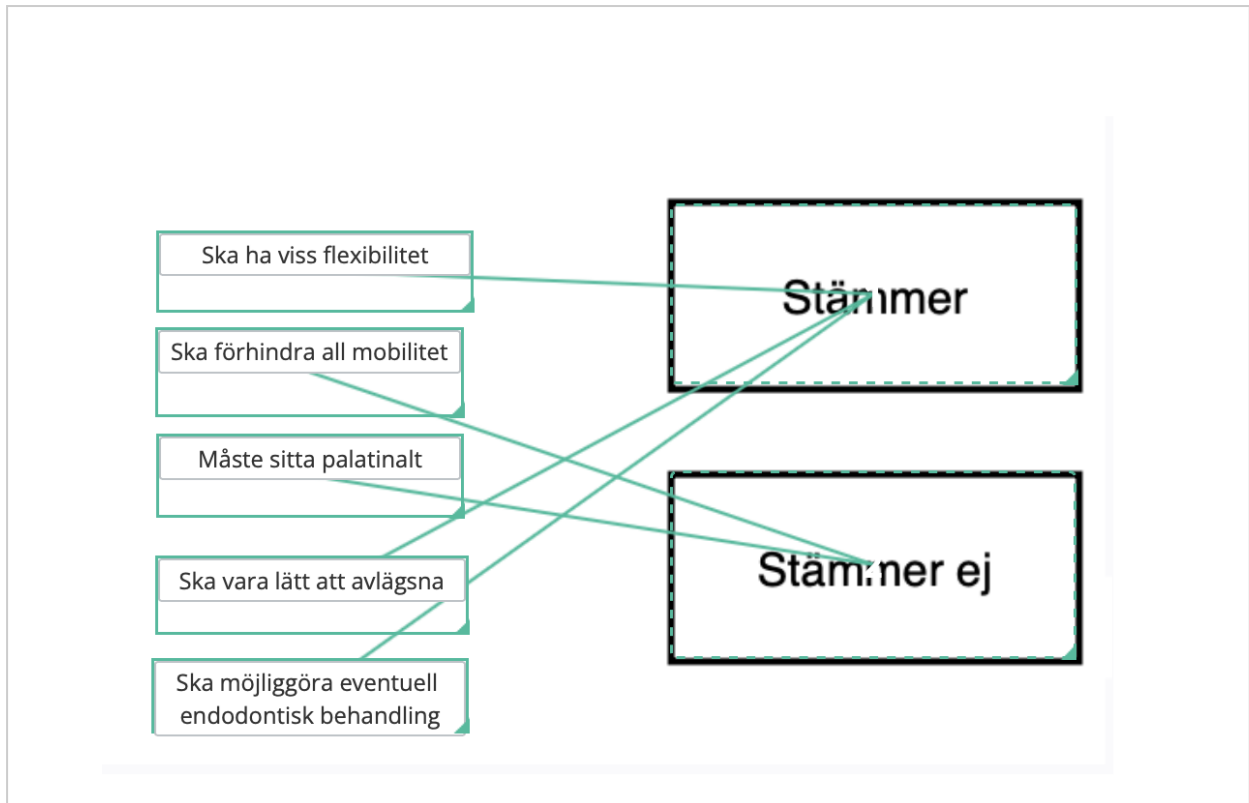
- Fluorosrelaterade emaljdefekter
- Dentinogenesis imperfecta - typ I
- Amelogenesis imperfecta - hypoplastisk typ
- Hypomineraliserade permanenta molarer



Totalpoäng: 1

24 Vilka påståenden är korrekt gällande fixering vid dentoalveolärt trauma?

Dra korrekta påståenden till rutan "Stämmer" och dra ej korrekta påståenden till rutan "Stämmer ej"



Poäng tilldelas endast om alla alternativ är korrekta.

Totalpoäng: 1

- 25** Elsa, 9år, kommer till kliniken tillsammans med sin pappa. Hon har återkommande små, ömma sår på munslimhinnan. Du misstänker att det är afte.

Vilket av följande är en vanlig orsak till afte?

Välj ett alternativ:

- Virusinfektion
- Immunologiska faktorer
- Bakterieinfektion
- Mekanisk skada



Totalpoäng: 1

26 En 10-årig flicka kommer till dig för undersökning.

Vid undersökningen ser du ett avvikande utseende i överkäksfronten på tand 22 (se bilder). Du läser i flickans journal att hon vid 1,5 års ålder intruderade två av de primära incisiverna i överkäken. Tand 61 spontanreerupterade och tand 62 extraherades då reeruption uteblev.

Vilken diagnos är mest trolig för tanden 22 i detta fall?

Välj ett alternativ:

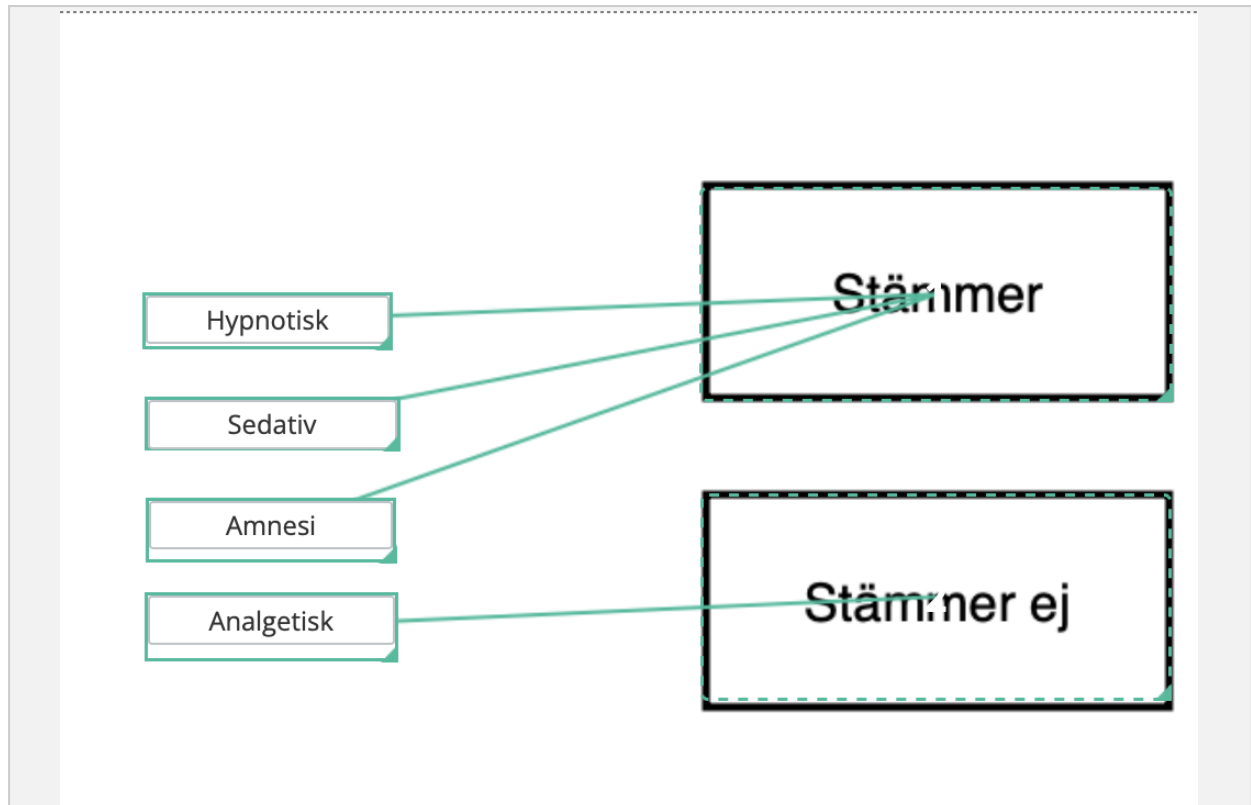
- Molar incisor hypomineralization (MIH)
- Tapptand
- Dilacerationsskada
- Amelogenesis imperfecta



Totalpoäng: 1

27 Midazolam används inom tandvården och läkemedlet har flera olika effekter.

Dra de effekter som överensstämmer med midazolam till rutan "Stämmer" och dra effekter som inte överensstämmer med midazolam till rutan "Stämmer ej"



Poäng tilldelas endast om alla alternativ är korrekt placerade.

Totalpoäng: 1

28 Lukas är 7 år och har flera tänder med MIH (MIH=Molar-incisor hypomineralisation).

Vilken strukturell förändring kännetecknar MIH-påverkade tänder jämfört med intakta tänder?

Välj ett alternativ:

- Kronpulpan är rikare innerverad
- Emaljen är mer porös
- Rotcementet är mer kompakt
- Dentinet har färre tubuli



Totalpoäng: 1

29 Tändernas mineralisation sker vid olika tidpunkter för olika tänder.

När påbörjas normalt mineralisation av de primära tänderna?

Välj ett alternativ:

- Vid, eller strax efter, födseln
- När fostret är 14-18 veckor
- Under barnets första levnadsår
- När fostret är 35-42 veckor



Totalpoäng: 1

i

Avsnitt 5

- 30** Målet med mekanisk infektionsbehandling är fickförslutning.
Vid en lyckad behandling kommer fickdjupet att minska.

Vad är vanligaste orsaken till att fickdjupet minskar efter en lyckad läkning efter mekanisk infektionsbehandling?

Välj ett alternativ:

- Genom regeneration av dentin och parodontalspalt
- Genom gingival retraktion och fästevinst ✓
- Genom horisontell läkning av det marginala benet
- Genom nybildning av ben och gingival tillväxt

Totalpoäng: 1

31 Vad är vanligaste kännetecknet för en tandköttsficka som är orsakad av en rotspricka på en i övrigt parodontalt frisk patient?

Välj ett alternativ:

- En fördjupad tandköttsficka lokaliserad vid sprickan ✔
- Ett fickdjup på minst 12mm vid sprickan
- En fördjupad tandköttsficka buckalt om den spruckna tanden
- Kraftig ilning vid ficksondering vid sprickan

Totalpoäng: 1

- 32 Vid bedömning av parodontalt sjukdomsstadium används bland annat PPD, Probing Pocket Depth.

Vad innebär PPD?

Välj ett alternativ:

- Sondring med 45 graders vinkel, mäts från emaljcementgränsen till botten av fickan
- Sondring med 45 graders vinkel, mäts från marginala gingivan till botten av fickan.
- Sondring parallellt med tanden, mäts från tandköttskanten ner till botten av fickan ✓
- Sondring parallellt med tanden, mäts från en fast referenspunkt till botten av fickan

Totalpoäng: 1

33 Vid mekanisk infektionsbehandling bör man tänka på vilka fickor man väljer att instrumentera.

Vilka tandköttsfickor är lämpliga att avstå från att instrumentera vid mekanisk infektionsbehandling?

Välj ett alternativ:

- Grunda fickor utan tandsten och blödning ✔
- Vertikala benfickor över 6 mm
- Tandköttsfickor med blödning över 6 mm vid implantat
- Tandköttsfickor med blödning och subgingival tandsten

Totalpoäng: 1

- 34** Den parodontala undersökningen påvisar att din patient har patologiska tandköttsfickor generellt, ett högt plackindex och ett lågt blödningsindex.

Vad kan vara orsak till att blödningsindex är lägre än plackindex?

Välj ett alternativ:

- Muntorrhet
- Rökning
- Aktiv parodontal sjukdom
- Medicinering med antiepileptika



Totalpoäng: 1

35 Under en parodontal undersökning noterar du en furkationsinvolvering grad 2 på tand 36.

Hur definieras en furkationsinvolvering grad 2?

Välj ett alternativ:

- Sonden passerar helt igenom furkaturen
- Tandens rot är blottlagd till minst en tredjedel av rotytan
- Sonderbar furkatur men utan att sonden når helt igenom
- Möjlighet att känna furkationsmynningen vid sondering



Totalpoäng: 1

36 Vilken roll har makrofager vid parodontal inflammation?**Välj ett alternativ:**

- Ger fagocytos och transporterar bort skadad vävnad ✔
- Ökar inflammationssvaret genom att avlägsna antigen
- Minskar inflammation genom aktivering av Kupffer-celler i parodontiet
- Producerar monocyter och minskar inflammationssvaret

Totalpoäng: 1

i

Avsnitt 6

37 Benvävnad remodelleras ständigt hos en frisk individ.

Vilken cell är ansvarig för att bygga upp benvävnad?

Välj ett alternativ:

- Osteocyt
- Osteoblast
- Osteoklast
- Osteofyt



Totalpoäng: 1

38 Vilken typ av epitel har munhålans slemhinna i de områden som inte utsätts för så påtaglig mekanisk belastning, till exempel kindens slemhinna?

Välj ett alternativ:

- Flerskiktat oförhornat skivepitel
- Pseudostratifierat kolumnärt epitel
- Flerskiktat förhornat skivepitel
- Enskiktat kubiskt epitel



Totalpoäng: 1

- 39** Fem dagar efter en operation söker en patient akut för feber och lokal svullnad. Efter att ha gjort en noggrann undersökning bestämmer du dig för att skriva ut antibiotika. Patienten har tidigare fått kliande utslag i samband med en Kåvepenin-kur som därför fick avbrytas redan efter två dagar.

Vilket preparat är förstahandsvalet i denna situation?

Välj ett alternativ:

- Amoxicillin
- Klindamycin
- Fenoxymetylpenicillin
- Metronidazole



Totalpoäng: 1

- 40** Tand 28 behöver extraheras på grund av grav karies. Under extraktionen fraktureras tuber. Tandens och tuberfragmentet sitter fast i mjukvävnaden.

Vad är lämpligast att göra vid en tuberfraktur då ben och tand sitter kvar i mjukvävnaden?

Välj ett alternativ:

- Ta bort tanden och återplacera tuber på plats
- Ta bort både tand och tuber och sedan suturera
- Lämna kvar både tand och tuber för inläkning
- Ta bort båda, fyll ut defekten med bentransplantat



Totalpoäng: 1

- 41 Den primära artären som försörjer mandibeln och dess tänder är a. maxillaris (grenar sig till a. alveolaris inferior).

Från vilken huvudartär kommer a. maxillaris?

Välj ett alternativ:

- A. carotis externa
- A. temporalis superficialis
- A. femoralis
- A. facialis



Totalpoäng: 1

Vilken lutning på visdomstanden anses svårast vid visdomstandskirurgi?

Välj ett alternativ:

- Vertikal
- Distoangulär
- Mesioangulär
- Horisontell



Totalpoäng: 1

- 43** Anders 73 år kommer för att extrahera några rotrester i överkäken. På grund av högt blodtryck medicinerar patienten med Kandesartan samt Felodipin. Anders tog sitt blodtryck innan besöket hos dig och det var 171/105.

Vad finns det för risk att extrahera rotresterna i detta fall?

- Risk för hjärtinfarkt
- Ökad risk för blödning
- Ökad risk för infektion
- Ingen ökad risk



Kandesartan = angiotensinreceptorblockerare
Felodipin = kalciumflödeshämmare

Totalpoäng: 1

- 44** Du har extraherat en överkäksmolar på patienten Madde, 54 år. Extraktionen har gått bra utan komplikationer. Innan patienten går hem ger du patienten postoperativa instruktioner, bland annat om smärtlindring.

Vad är lämpligt att rekommendera när det gäller smärtlindring efter operation?

Välj ett alternativ:

- Oftast behövs ingen smärtlindring efter en tandextraktion då lokalanestesi ger tillräcklig effekt
- Även efter en okomplicerad tandextraktion förväntas patienten ha mycket ont och morfin är nödvändigt som smärtlindring.
- För god smärtlindring bör en kombination av paracetamol och klorhexidin användas
- En kombination av paracetamol och naproxen är effektivt när lokalanestesi börjar ✓ ppa

Totalpoäng: 1

i

Avsnitt 7

- 45** Din patient Erna, 65 år, söker akut. Hon beskriver att hon har blåsor och sår i munnen som gör väldigt ont. Det blöder när hon borstar tänderna.
En intraoral inspektion av slemhinnan visar multipla blåsor och ulcerationer.
När du trycker lätt på en blåsa lossar ytepitelet och blåsan går sönder.

Vilken autoimmun sjukdom kan Erna ha drabbats av?

Välj ett alternativ:

- Slemhinnepemfigoid
- Herpes simplex
- Burning mouth syndrome
- Humant papillomvirus



Totalpoäng: 1

46 Vad är anledningen till att man ofta behöver dosanpassa läkemedel till äldre?**Välj ett alternativ:**

- Nedsatt kognitiv funktion som påverkar följsamheten
- Nedsatt njurfunktion ✓
- Ökad infektionskänslighet
- Ofta finns svårighet att svälja läkemedel i högre dos

Totalpoäng: 1

47 Vilken lokalisation i munhålan är vanligast vid oral lichen planus?**Välj ett alternativ:** Kinderna Munbotten Tungan Gingivan

Totalpoäng: 1

48 Vilket tillstånd är en oral virusinfektion?**Välj ett alternativ:**

- Herpangina
- Ulcerös Lichen
- Nekrotiserande gingivit
- Angulär cheilit



Totalpoäng: 1

49 Tore, 69 år, medicinerar med Pradaxa (blodförtunnande), Prolia (antiresorptivt läkemedel) samt Amlodipin (hypertoniläkemedel).

Han upplever att gingivan ställvis är förtjockad och det är svårt att göra rent tänderna.

Vad kan det finnas för möjliga orsaker till gingival hyperplasi för Tore?

Välj ett alternativ:

- Åldersrelaterad förändring
- Biverkning av hypertoniläkemedel
- Biverkning av blodförtunnande
- Biverkning av antiresorptivt läkemedel




Totalpoäng: 1

- 50** En 89-årig kvinna med avancerad cancer vårdas på ett särskilt boende. Hon har begränsad ork och en kort förväntad livslängd. Hon vårdas palliativt av omsorgspersonalen.

Vid undersökning finner du gingivit generellt och kariesade tänder som nu är rotrester. Patienten har inga smärtor. Hennes dotter frågar vad tandvården kan erbjuda.

Vilket är den mest korrekta åtgärden i detta fall enligt de nationella riktlinjerna för tandvård?

Välj ett alternativ:

- Ordinera högfluorid tandkräm och planera för fluoridlackning framöver.
- Eftersom patienten är svag bokas omedelbar extraktion, av rotrester på boendet innan hennes läge försämras.
- Om tandvården ska erbjuda vård, måste den genomföras på klinik.
- Eftersom patienten är besvärsfri rekommenderas exspektans, att avvakta med beh  lling

Totalpoäng: 1

- 51** En 83-årig multisjuk man har flera kariesskador. Han har nedsatt motorik och kan inte samarbeta vid långvariga behandlingar i stolen. Konventionell fyllningsterapi är därför inte genomförbar.

Vilken åtgärd är enligt de nationella riktlinjerna för tandvård lämplig i detta fall?

Välj ett alternativ:

- Expektans tills smärta uppstår i kariesade tänder, därefter extraktion
- Behandling under generell anestesi
- Atraumatic restorative treatment (ART) ✓
- Extraktion av tänder med manifest karies uppdelat på flera besök

Totalpoäng: 1

i

Avsnitt 8

52 Vilket behandlingsalternativ är lämpligast att inleda med vid huvudvärk som tillskrivs TMD?

Välj ett alternativ:

- Profylaktiskt läkemedel, t ex Imigran (sumatriptan)
- Avslappningsövningar ✓
- Stabiliseringsskena
- Smärtlindrande läkemedel, t ex Alvedon (paracetamol)


TMD = temporomandibulära dysfunktioner

Totalpoäng: 1

53 Du genomför en undersökning för att bekräfta om diagnosen är huvudvärk tillskriven TMD.

Vilka är diagnoskriterierna för huvudvärk tillskriven TMD?

Välj ett alternativ:

- Huvudvärk som förstärks vid ljud-och ljuspåverkan och som ger bekant spänningssmärta vid käkledspalpation
- Huvudvärk med myalgi som påverkas av käkrörelser och bekant smärta vid palpation  av m. temporalis
- Huvudvärk vid tinnigarna som kommer och går och ger bekant smärta vid palpation av m. masseter
- Huvudvärk som ger bekant smärta vid palpation av käkleder och muskulatur och som ökar vid generell fysisk aktivitet

TMD = temporomandibulära dysfunktioner

Totalpoäng: 1

54 Vilka funktioner har musculus trapezius?**Välj ett alternativ:**

- Stabiliserar nyckelbenet och lyfter axelleden uppåt och bakåt
- Stabiliserar skulderbladen och hjälper till med nackens rörelser
- Ger huvudet möjlighet att vara upprätt och möjliggör hopbitning
- Ger halsen möjlighet att böjas framåt och möjliggör gapning



Totalpoäng: 1

- 55** Behrad besöker kliniken för besvär med sin käkled.
Du tar en fördjupad anamnes och utreder hans symtom.

Följande framkommer:

Knäppning i höger käkled vid maximal gapning, precis i slutet av gapningsrörelsen.
Han gapar 58 mm och har svårt att stänga munnen efter gapning. Han får hjälpa till med händerna för att stänga munnen. Då uppkommer också stark momentan smärta.

När Behrad var yngre gick han i judo och fick då några gånger slag mot huvud och ansikte
Ingen palpationsömhet noteras vid dagens undersökning av käkleder och käkmuskulatur.

Vilken är den mest sannolika diagnosen baserat på Behrads symtom och de aktuella undersökningsfynden?

Välj ett alternativ:

- Diskförskjutning med återgång
- Käkledsluxation
- Käkledsartrit
- Käkledsartros



Totalpoäng: 1

56 Vilket smärtlindrande läkemedel är lämpligt att välja i första hand vid behandling av käkledsarttrit?

- Citodon
- Naproxen
- Depomedrol
- Alvedon



Totalpoäng: 1

57 Vilken muskel kan referera smärta till överkäkens incisiver?

- Pterygoideus medialis
- Temporalis anterior
- Pterygoideus lateralis
- Masseter superficialis



Totalpoäng: 1

58

En av dina patienter har diagnoserna myalgi, artralgi vänster käkled, samt diskförskjutning utan återgång utan nedsatt gapförmåga vänster käkled

Vilken åtgärd är lämpligast när det gäller denna diagnos?

Välj ett alternativ:

- Kombination av muskelavslappnande och icke-steroida smärtlindrande läkemedel
- Information om knäppningar och TENS
- Stabiliseringsskena samt töjningsövningar ✓
- Icke-steroida smärtlindrande läkemedel (NSAID) och bettslipning

TENS = transkutan elektrisk nervstimulering

Totalpoäng: 1

i

Avsnitt 9

59 Vilket samband finns mellan stråldos vid odontologiska röntgenundersökningar och strålningsinducerade skador?

Välj ett alternativ:

- Odontologiska röntgenmetoder kan ge upphov till akuta strålskador
- Vid odontologisk röntgen finns en ökad risk för både akuta och sena skador oavsett stråldos
- Vid odontologisk röntgen är risken större för att drabbas av strålskador om patienter är ung ✓
- Odontologiska röntgenmetoder ger ingen ökad risk för biologiska strålskador

Totalpoäng: 1

- 60** Attenuering är avgörande för att vi ska se en röntgenbild efter exponering av en bildmottagare (sensor, bildplatta eller film).

Vilken effekt har attenueringen vid uppkomst av en röntgenbild?

Välj ett alternativ:

- Dentin attenuerar mer strålning än emalj
- Om all strålning attenueras resulterar det i att bilden blir mörk
- Om ingen attenuering sker resulterar det i att bilden blir vit
- Amalgam attenuerar mer strålning än emalj



Totalpoäng: 1

61 Vid röntgenbildtagning i tandvården är optimering ett viktigt begrepp.

Vad innebär optimering vid odontologisk röntgenbildtagning?

Välj ett alternativ:

- Att alla bilder som ska exponeras väljs utifrån ett specifikt urvalsschema för varje enskild patient
- Att samma typ av röntgenbilder exponeras på patienter som är i samma riskgrupp och/eller ålder
- Att exponeringar ska ske med den lägsta möjliga stråldos som ger goda diagnosmöjligheter ✔
- Att varje patient får bestämma vilka bilder som hen vill att tandvården ska exponera

Totalpoäng: 1

- 62** Du har en patient som kommit för en fullständig undersökning. Du funderar på om det behövs en panoramaröntgenbild.

Vad kan vara indikation för att ta en panoramaröntgenbild?

Välj ett alternativ:

- Kontroll karies approximalt
- Kontroll av tandanlag
- Patienten är ny på kliniken
- Patienten är över 50 år



Totalpoäng: 1

- 63** Patienten Chris kommer för akut undersökning på grund av att han har ont från en visdomstand. Du gör en klinisk undersökning och bestämmer dig för att ta en apikal röntgenbild på honom. Vid granskning av bilden ser du att en del av bilden är helt vit.

Vad beror det vita fältet på?

Välj ett alternativ:

- Patienten har rört på sig vid exponering
- Bilden har tagits med för lång exponeringstid
- Sensorn har varit placerad på fel ställe
- Strålknippen har varit felriktat mot sensorn



Totalpoäng: 1

- 64** En anledning till att röntgenbilden har tagits är för att lägesbestämma tand 38 i förhållande till mandibularkanalerna. Du funderar på hur du ska gå vidare med omtagning av bilden.

Hur är det mest lämpligt att gå vidare för att kunna lägesbestämma rötterna på tand 38 i förhållande till mandibularkanalerna?

Välj ett alternativ:

- Istället för en ny apikalbild behövs en panoramaröntgenbild av området
- Ingen mer bild behövs eftersom både roten och mandibularkanalerna kan ses
- Bilden behöver kompletteras med en ny apikalbild som är isometrisk ✔
- Bilden behöver tas om och även kompletteras med en överaxial bild

Totalpoäng: 1

i

Avsnitt 10

65 Vilka patienter som har genomgått ortodontisk behandling behöver långvarig retention med fast eller avtagbar retainer?

Välj ett alternativ:

- Enbart patienter som behandlats för trångställning eftersom de har ökad risk för recidiv
- Inga patienter behöver retainer mer än maximalt 1 till 2 år efter att behandlingen avslutats
- Patienter som har haft fast tandställning då det är svårt att förutse tandrörelser öve ✓)
- Alla patienter eftersom en retainer ökar patienternas nöjdhet med behandlingen

Totalpoäng: 1

- 66** Du undersöker en pojke som har fötts med gomspalt på vänster sida. Vid gomspalt förekommer ofta agenesi.

Vilken tandtyp har oftast agenesi i samband med gomspalt?

Välj ett alternativ:

- Laterala incisiver
- Första molaren
- Andra premolaren
- Centrala incisiver



Totalpoäng: 1

67 Interceptiv ortodontisk behandling förekommer ofta inom barn- och ungdomstandvården.

När ska interceptiv ortodontisk behandling utföras?

Välj ett alternativ:

- För att korrigera tandställningsfel i det permanenta bettet
- För att utföra kirurgisk korrektion av bettavvikelser
- För att korrigera bettavvikelser med hjälp av avtagbar apparatur
- För att förebygga bettavvikelser i växelbettet ✓

Totalpoäng: 1

- 68** På barn växer maxillan under uppväxten både sagittalt, transversalt och vertikalt. Den transversala tillväxten av maxillan ger mer plats för tänderna

Hur sker den transversala tillväxten av maxillan?

Välj ett alternativ:

- Benpålagring posterior på tuber
- Benbildning i kondylen
- Tillväxt i mediansuturen ✓
- Drift av den hårda gommen

Totalpoäng: 1

69 Angles klassifikation är ett system för att bedöma vilken betttyp patienten har.

Vilken av bilderna visar bett-typen Angle klass I?

Välj ett alternativ:

C



B

A

D

Totalpoäng: 1

70 Vid en undersökning visar det sig att patienten bland annat har bilateralt korsbett.

När är det lämpligt att behandla ett bilateralt korsbett?

Välj ett alternativ:

- Om käkrörelsen tvingar in tänderna i korsbett
- När fler än tre tänder ingår i korsbettet
- När överkäken är smalare än underkäken
- Om första permanenta molaren har korsbett



Totalpoäng: 1

i

Vetenskaplig artikel

Följande frågor baseras på den vetenskapliga artikel du fått tillsänd i förväg. Artikeln finns också tillgänglig på sidor med frågor kring artikelns innehåll.

Strasding, M., Eberhardt, M., Hicklin, S.P. et al. Comparison of Chlorhexidine, Chlorhexidine with anti-discoloration system, and Polyvinylpyrrolidone-iodine on early wound healing after dental implant placement: A randomized clinical trial. Clin Oral Invest 29, 589 (2025).

71 Artikeln beskriver en klinisk studie med fler utfallsmått.

Vad var det primära utfallet i studien?

Välj ett alternativ:

- Plackindex (PI)
- aMMP 8 nivå i sulkusvätska
- Patient reported outcome measures (PROMS)
- Early Wound Healing Index (EHI) ✓

Totalpoäng: 1

72 Vilken randomisering och blindning tillämpades?**Välj ett alternativ:**

- Stratifierad klusterrandomisering med enkelblindning
- Sekventiell allokering med observatörsblindning
- Enkel slumpmässig allokering utan blindning
- Blockrandomisering med dubbelblindning



Totalpoäng: 1

73 Hur såg protokollet ut för munsköljningen i studien?**Välj ett alternativ:**

- Preoperativt och i 3–7 dagar postoperativt
- Preoperativt och i 10 dagar postoperativt
- Efter suturtagning och i 10 dagar
- Preoperativt 3 gånger per dag



Totalpoäng: 1

74 Författarna lyfter svagheter med studien och bland annat gruppstorleken. Hur stor borde gruppstorleken varit för att detektera kliniskt relevanta skillnader mellan grupperna?

Välj ett alternativ:

- 20 deltagare i varje grupp
- Minst 100 deltagare
- 60 deltagare i varje grupp
- 5-30% fler deltagare



Totalpoäng: 1

75 Vilken metodologisk slutsats betonade författarna för framtida forskning?**Välj ett alternativ:**

- Standardisera såråkningsindex för bättre jämförbarhet mellan studier ✔
- Endast dubbelblindade studier bör publiceras
- Undvika munsköljning efter implantatkirurgi
- Byta EHI (early wound healing index) mot endast patientrapporterade mått

Totalpoäng: 1