

Uppgift	Totalpoäng	Uppgiftstyp
i		Dokument
i		Dokument
1	1	Flervalsfråga
2	1	Essä
3	1	Flervalsfråga
4	1	Flervalsfråga
5	1	Flervalsfråga
6	1	Flervalsfråga
7	1	Flervalsfråga
8	1	Flervalsfråga
i		Dokument
9	1	Flervalsfråga
10	1	Dra och släpp
11	1	Flervalsfråga
12	1	Dra och släpp
13	1	Flervalsfråga
14	1	Essä
i		Dokument
15	1	Flervalsfråga
16	1	Flervalsfråga
17	1	Flervalsfråga

i		Dokument
18	1	Flervalsfråga
19	1	Essä
20	1	Flervalsfråga
21	1	Essä
22	1	Dra och släpp
23	1	Essä
24	1	Essä
25	1	Flervalsfråga
26	1	Flervalsfråga
i		Dokument
27	1	Flervalsfråga
i		Dokument
28	1	Flervalsfråga
29	1	Flervalsfråga
30	1	Flervalsfråga
31	1	Flervalsfråga
32	1	Flervalsfråga
33	1	Essä
34	1	Flervalsfråga
35	1	Flervalsfråga

i

Del 2

Information:

I denna del av provet kan du **inte gå fram och tillbaka mellan frågor**, som i del 1. Du kan endast gå framåt, så glöm inte att besvara frågan innan du går vidare

Max poäng på denna del: 35 poäng

Antal uppgifter: 35

Frågans nummer står överst på varje sida.

Poängräkning:


- **Frågor där man ska välja ett rätt alternativ** (endast ett val per fråga) tilldelas poäng för rätt svar.
Totalpoäng står i anslutning till frågan
- **Dra-och-Släpp** (flera val som ska rangordnas i en särskild ordning) tilldelas endast poäng om alla alternativ är placerade i rätt rutor.
Totalpoäng står i anslutning till frågan
- **Essäfrågor** tilldelas varierande poäng. Om du skriver mer än ett svar bedöms endast första angivna svar eller svaren som efterfrågats.
Totalpoäng står i anslutning till frågan

i
Vilma, 9 år

1 1/35

Vilma, 9 år, kommer till kliniken på undersökning. Hon kommer tillsammans med sin pappa. De kommer in i rummet men Vilma vill inte sätta sig i stolen för att bli undersökt.

Hur hanterar du situationen?**Välj ett alternativ:**

- Pratar med pappan och försöker samtidigt att få med Vilma i samtalet för att lugna h  e
- Ber pappan hålla Vilma i knät och undersöker mun och tänder medan Vilma skriker
- Säger till pappan att det inte går att undersöka Vilma idag utan de får boka en ny tid
- Överlåter till din tandsköterska att övertala Vilma att gapa så att hen kan titta på tänderna

Totalpoäng: 1









2 2/35


När du pratat med Vilma och hennes pappa en stund och förklarat varför du behöver titta i munnen får du kontakt med Vilma. Hon går med på att du tittar i munnen när hon gapar. Du får också lysa med lampan.

Du ser då att tand 16 och tand 26 är ofullständigt erupterade.

Näm en vanlig orsak till att permanenta 6:or i överkäken hos barn inte erupterar i förväntad ålder? Om du skriver mer än ett svar bedöms endast första angivna svar som efterfrågats. Max 2 ord.

Skriv in ditt svar här

Teckenf... ▾ | **B** *I* U x_2 x^2 | I_x |   |   |   | Ω  |  | Σ |



Arbetsmaterial, underlag för bedömning:
Ektopisk eruption. Trångställning, platsbrist.

Ord: 0/2

Totalpoäng: 1

3 3/35

Ektopisk eruption är en relativt vanlig orsak till att de permanenta 6:orna i överkäken inte erupterar som förväntat.

Vilma blir mer bekväm vid undersökningen, även om hon tycker att det är lite obehagligt. Du får möjlighet att göra en mer omfattande undersökning av området i regio 16 och 26.

Vilken undersökningsåtgärd är mest lämplig att nu utföra på Vilma för att bekräfta din tentativa diagnos?

Välj ett alternativ:

- Sensibilitetstest
- CBCT-röntgen
- Fistulografi
- Intraoral röntgen



Totalpoäng: 1

4 4/35

Du vill helst ta intraorala röntgenbilder, till exempel bitewingbilder. Vilma vägrar helt att låta dig placera sensorn i munnen på henne.

När du föreslår att ni ska ta en panoramaröntgenbild istället frågar pappan om det är skillnad i stråldos mellan intraorala röntgenbilder och panoramaröntgenbild.

Vad är mest lämpligt att svara på Vilmas pappas fråga?

Välj ett alternativ:

- Stråldosen är jämförbar med en intraoral röntgenbild
- Stråldosen motsvarar cirka hundra intraorala röntgenbilder
- Stråldosen motsvarar några stycken intraorala röntgenbilder
- Strålningen är mindre än för en intraoral röntgenbild



Totalpoäng: 1

5 5/35

Pappan känner sig lugnad av ditt svar. Ni kommer överens om att försöka ta en panoramabild och Vilma går efter en stund med på att ta en bild.

Om din tentativa diagnos ektopisk eruption tand 16 och tand 26 stämmer, vad kommer du då att se i panoramaröntgenbilden?

Välj ett alternativ:

- 16 och 26 rotutveckling har avslutats för tidigt
- 16 och 26 är kraftigt karierade
- 16 och 26 är ankylotiska
- 16 och 26 har låsts fast av 55 och 65



Totalpoäng: 1

6 6/35

Du ser att din tentativa diagnos ektopisk eruption stämde. Tand 16 och 26 har låsts fast av tand 55 och 65. Eftersom du har tagit en panoramabild vill du också kontrollera vilka permanenta tänder och anlag Vilma har.

Vilka permanenta tänder och tandanlag har Vilma?**Välj ett alternativ:**

- Hon har samtliga permanenta tänder och anlag utom visdomständerna ✔
- Hon saknar anlag för alla första molarer men annars finns samtliga permanenta tänder
- Hon saknar anlag för 12 och 22 men annars finns samtliga permanenta tänder och anlag
- Hon har samtliga permanenta tänder och anlag samt två extra anlag

Totalpoäng: 1

7 7/35

Vilma har samtliga permanenta tänder och tandanlag förutom visdomständerna. När du granskar panoramabilden ser du ytterligare radiologiska fynd.

Vilket radiologiskt fynd ses i panoramabilden?

Välj ett alternativ:

- 36 har en ofullständig rotfyllning
- 65 har manifest karies distalt
- 46 har ofullständig rotutveckling
- 16 har apikal parodontit



Totalpoäng: 1

8 8/35

Du visar Vilma och hennes pappa panoramaröntgenbilden och förklarar att tand 16 och 26 har ektopisk eruption och vad det betyder. De undrar vad som behöver göras.

Vad är mest lämpligt att göra i Vilmas fall?

Välj ett alternativ:

- Extrahera tand 55 och 65
- Laga tand 55 och 65
- Kirurgiskt frilägga tand 16 och 26
- Avvakta exfoliation av tand 55 och 65



Totalpoäng: 1

i

Vilma åter efter 6 månader

Du informerar Vilma och hennes pappa om att du rekommenderar att avvakta tills Vilma blir äldre och att besvär från tänderna 55 och 65 är ovanligt vid ektopisk eruption av tänderna 16 och 26. Du instruerar också hur de bäst kan hålla rent i dessa områden.

6 månader senare kommer Vilma och hennes pappa tillbaka

9 9/35

Vilma och hennes pappa söker din klinik akut. Du ser att tanden 16 och 26 ännu inte har erupterat. Vilma berättar att hon har ont och pekar på tand 55. Trots att de borstar noga fastnar det ofta mat, blir svullet i tandköttet och blöder.

Vilken behandling är nu mest lämplig?**Välj ett alternativ:**

- Extraktion av tand 55 ✓
- Separationsligaturer mesialt om tand 55
- Kirurgisk friläggning av tand 16
- Quad helix för att distalföra tand 16

Totalpoäng: 1

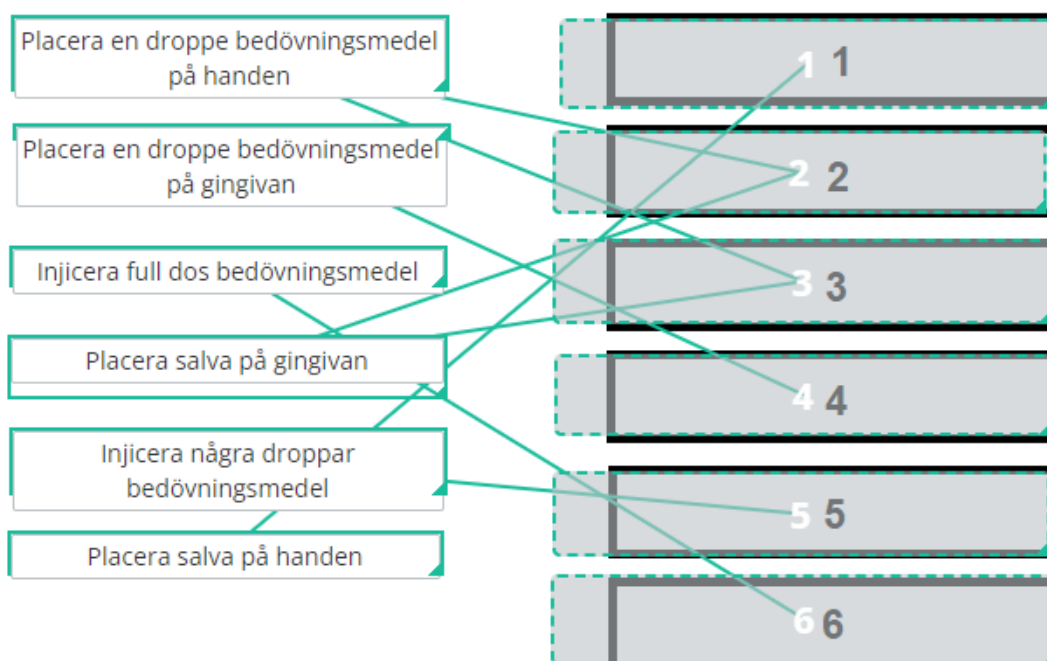
10 10/35

Vilma och hennes pappa är båda införstådda med att tanden 55 behöver tas bort för att Vilma ska slippa sina besvär och tand 16 ska kunna eruptera. Vilma har negativa erfarenheter från sjukvården då hon blev väldigt skrämmd när hon var med om en cykelolycka och behövde sy både hakan och knät.

Du pratar en lång stund med Vilma och får fram att det hon är mest rädd för är sprutor.

Hur genomför du en inskolning?

Dra och placera samtliga steg i rätt ordning med det första steget överst (1) och det sista nederst (4).



Totalpoäng: 1

11 11/35

Vilma har väldigt ont från tand 55. Du har använt tell-show-do-metoden för att förbereda henne inför behandlingen. Trots försök till invänjning så koopererar inte Vilma.

Vad är mest lämpligt att göra nu?

Välj ett alternativ:

- Be pappan hjälpa till att hålla i Vilma
- Överväga att ge Vilma sedering ✓
- Slipa tand 55 ur ocklusion
- Invänta spontan exfoliering av tand 55

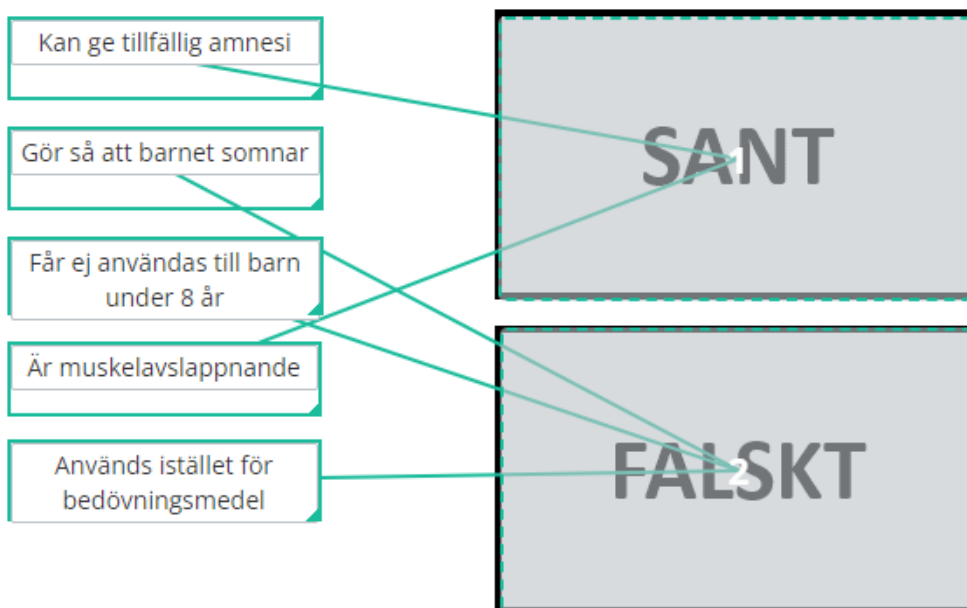
Totalpoäng: 1

12 12/35

Du diskuterar med Vilma och hennes pappa hur ni ska gå vidare för att du ska kunna hjälpa Vilma. Båda två är positivt inställda till att prova sedering. Du beslutar därför att boka ett besök för att sedera Vilma med Midazolam.

Vad är sant och falskt när det gäller sedering med Midazolam?

Placera påståendena i rätt ruta.



Totalpoäng: 1

13 13/35

Vilma får nu sedering med Midazolam. Hon blir avslappnad och du kan efter att ha berättat och visat hur bedövningen ska gå till utan problem injicera en ampull bedövningsmedel inför extraktion av tand 55.

Vilka nerver bedövar du?

Välj ett alternativ:

- N. supraorbitalis och n. alveolaris superior posterior
- N. palatinus major och n. auricularis posterior
- N. alveolaris inferior och n. supraorbitalis
- N. alveolaris superior posterior och n. palatinus major ✓

Totalpoäng: 1

14 14/35










Vilma och hennes pappa får stanna kvar på din klinik tills Vilma är pigg igen. Hon minns inte riktigt hur det gick till när du tog bort tanden, men är glad att det gick så bra.


Det är viktigt att ge information om vad som är viktigt att tänka på efter en sedering.

Vilka instruktioner ger du Vilmas pappa?

Om du skriver mer än ett svar bedöms endast första angivna svar som efterfrågats. Max 20 ord.

Skriv in ditt svar här

Teckenf... ▾ | **B** *I* U x_2 x^2 | I_x |   |   |   |   |  |

Σ | 

Arbetsmaterial, underlag för bedömning: Övervakad av vuxen resten av dagen

Ord: 0/20

Totalpoäng: 1

i

Karin, 58 år

15 15/35

Karin, 58 år, besöker din klinik för första gången.

Hon har sedan två år tillbaka blivit behandlad med Zolendronsyra (bisfosfonat) intravenöst på grund av tidigare bröstcancerdiagnos. Senaste injektionen fick hon för en månad sedan. Karin berättar att hon har förlorat flera tänder de senaste åren och hon önskar nu protetiska ersättningar för att kunna tugga bättre. Karin är intresserad av implantatbehandling.

Du berättar för Karin att det i hennes fall är kontraindicerat med implantatbehandling.

Vad betyder kontraindikation?**Välj ett alternativ:**

- Faktor som talar för att göra en viss medicinsk åtgärd
- Faktor som talar emot att göra en viss medicinsk åtgärd
- Faktor som förbjuder att göra en viss medicinsk åtgärd



Totalpoäng: 1

16 16/35

En kontraindikation är en faktor som talar emot att göra en viss medicinsk åtgärd.
Det är kontraindicerat med implantatbehandling i Karins fall på grund av att hon nyligen har behandlats med bisfosfonater intravenöst.

Vad är viktigt för tandvårdspersonal att uppmärksamma när patienten medicinerar med bisfosfonater?

Välj ett alternativ:

- De har en ökad infektionsrisk
- De har en ökad blödningsrisk
- De har en ökad risk för osteonekros
- De har en ökad risk för oral cancer



Totalpoäng: 1

17 17/35

Du remitterar Karin till en käkkirurg för extraktion.

Patienter som behandlas intravenöst med bisfosfonater bör få antibiotikaproylax inför invasiva ingrepp.

Vilket preparat är förstahandsvalet vid antibiotikaproylax?

Välj ett alternativ:

- Fenoximetylpenicillin
- Klindamycin
- Tetracyklin
- Amoxicillin



Totalpoäng: 1

i

Efter tandextraktion

Efter tandextraktionerna kommer Karin tillbaka till dig för fortsatt behandling. Du lagar samtliga kariesangrepp.

18 18/35

Karin undrar om hon kan få en bro i kvadrant 1 (13 14 15) . Tand 14 skulle bli ändstöd med en frihängande 15 som extensionsled.

Varför ska man i Karins fall undvika att göra en bro med ett frihängande led?

Välj det alternativ som stämmer bäst:

- Bro med extensionsled på en premolar i överkäken har mycket låg överlevnad
- Bro med extensionsled på en rotfylld tand har mycket låg överlevnad
- Bro med extensionsled på en tand med stift har mycket låg överlevnad ✔

Totalpoäng: 1

19 19/35










En tandstödd bro med minst en stiftförankrad tand och med extension har en mycket låg överlevnad enligt Nationella Riktlinjerna för tandvård.


Karin är väldigt mån om att ersätta de förlorade tänderna med någon typ av protetisk behandling.

Vilken protetisk behandling är mest lämplig i överkäken i Karins fall?

Max 5 ord. Endast det första angivna alternativet kommer att bedömas.

Skriv in ditt svar här

Teckenf... ▾ | **B** *I* U x_2 x^2 | I_x |   |   |   |   |  |

Σ | 

Arbetsmaterial, underlag för bedömning: Avtagbar partialprotes

Ord: 0/5

Totalpoäng: 1

20 20/35

Ni kommer överens om att göra en skeletterad partialprotes i överkäken.

Vilken protesdesign är mest lämplig i Karins fall?

Välj ett alternativ

A



B

D

C

Totalpoäng: 1

21 21/35

Bilden visar en partialprotes.

Namnge de två markerade klamrarna A och B.

Om du skriver mer än ett svar bedöms endast första angivna svar eller svaren som efterfrågats.
Max 10 ord.

Skriv in ditt svar här

Teckenf... | **B** | *I* | U | x_2 | x^2 | I_x | | | | | | | Ω | |

Arbetsmaterial, underlag för bedömning:
A: Aktiv/Retinerande klammer B: Reciprok/passiv klammer

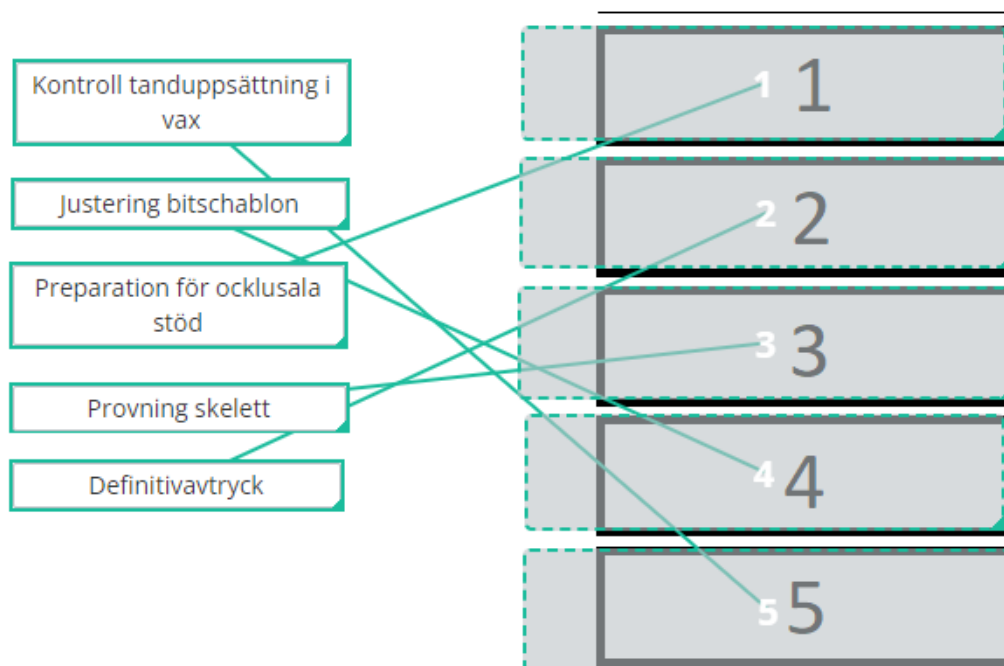
Ord: 0/10

Totalpoäng: 1

22 22/35

Beskriv behandlingsgången för framställning av en partialprotes.

Dra och placera samtliga steg i rätt ordning med det första steget överst (1) och det sista nederst (5).



Totalpoäng: 1










23 23/35


Karin önskar också en protetisk ersättning i kvadrant 3.

Vilken protetisk behandling är mest lämplig i kvadrant 3?

Max 5 ord. Om du skriver mer än ett svar bedöms endast första angivna svar som efterfrågats.

Skriv in ditt svar här

Teckenf... | **B** *I* U x_2 x^2 | I_x |   |   |   |   |  |

Σ | 

Arbetsmaterial, underlag för bedömning: Tandstödd bro (35-37)

Ord: 0/5

Totalpoäng: 1











24 24/35


Du väljer att göra en tandstödd bro i kvadrant 3.

Varför behöver du avverka mer tandsubstans på tand 37 när du preparerar för en bro jämfört med om du preparerar för en krona?

Om du skriver mer än ett svar bedöms endast första angivna svar som efterfrågats.
Max 30 ord.

Skriv in ditt svar här

Teckenf... ▾ | **B** *I* U x_2 x^2 | I_x |   |    |   |   |  |

Σ | 

Arbetsmaterial, underlag för bedömning:
37 behöver rätas upp för att bli parallell med 35

Ord: 0/30

Totalpoäng: 1

25 25/35

Dagen efter att du har preparerat för bron söker Karin akut. Hon uppger att det ilar mycket i tand 37 varje gång hon dricker kallt.

Hon har varit tvungen att ta Alvedon igår kväll samt idag på morgonen vilket har hjälpt mot smärtan.

Du undersöker tand 37 och konstaterar att den är lätt perkussionsöm. Du kontrollerar ocklusion och artikulation men noterar inget avvikande.

När du blåstrar vid skarven av den temporära ersättningen ilar det kraftigt i tanden, ilningarna håller i sig någon minut.

Vilken pulpadiagnos ställer du på tand 37?**Välj ett alternativ:**

- Symtomatisk pulpit
- Nekrotisk pulpa
- Frisk pulpa
- Asymtomatisk pulpit



Totalpoäng: 1

26 26/35

Du ställer diagnosen symtomatisk pulpit på tand 37.

Vad väljer du att göra härnäst?

Välj ett alternativ:

- Avvaktar och följer upp om 3 dagar
- Pulpektomi och rotfyllning i en sittning
- Ordinerar antibiotika i 7 dagar
- Trepanerar tanden och lägger täckförband



Totalpoäng: 1

- i** Efter några dagar försvinner symtomen från tand 37. Du konstaterar att tanden är vital. Du cementerar bron och avslutar behandlingen.

27 27/35

Karin återkommer till din klinik efter 7 månader. Hon berättar att en klammer på hennes överkäksprotes har frakturerat. Hon har med sig den frakturerade klammern i en liten påse.

Du undersöker protesens och konstaterar att den sitter stabilt i munnen. Du noterar att det är den aktiva klammern på tand 14 som har frakturerat.

Du ska skicka protesens till en tandtekniker för lagning. Vad behöver du skicka med?

Välj ett alternativ:

- Protesens och alginatavtryck av över- och underkäken
- Protesens och klammern utan avtryck
- Protesens och ett alginatavtryck av överkäken
- Protesens utlyft i ett alginatavtryck



Totalpoäng: 1

i

Khaled, 29 år

28 28/35

Khaled, 29 år, besöker din klinik akut på grund av smärta och besvär från vänster käkled.

Du börjar med att ta upp anamnes. Khaled berättar då att han är diagnostiserad med Crohns sjukdom.

Vad är Crohns sjukdom?**Välj ett alternativ:**

- En autoimmun sjukdom som drabbar sköldkörteln
- En inflammatorisk sjukdom som främst drabbar huden
- En autoimmun sjukdom som drabbar leder
- En inflammatorisk sjukdom i mag-tarmkanalen ✓

Totalpoäng: 1

29 29/35

Crohns sjukdom är en inflammatorisk sjukdom som drabbar mag-tarmkanalen.

Vad är ett vanligt förekommande fynd i munhålan hos patienter med Crohns?

Välj ett alternativ:

- Oral candidos
- Akut gingivit
- Lingua geografica
- Aftösa lesioner



Totalpoäng: 1

30 30/35

Aftösa sår är vanligt att se hos patienter med Crohns sjukdom.

Vilken av bilderna visar aftösa sår?

Välj ett alternativ:

D



A

B

C

Totalpoäng: 1

31 31/35

Khaled har återigen sökt din klinik akut då han sedan 1 vecka har svårt att gapa stort. När han försöker gapa så tar det emot på vänster sida. Först hade han smärta vid gapning, gäsning och tuggning men nu börjar det göra ont hela tiden. Han skattar smärtan till 4 på en skala mellan 0 och 10.

Khaled pekar på vänster käkled som det område som smärta. Han berättar att det under många år har knäppt i käken vid gapning men nu är det ljudet borta. Det känns även som att tänderna slår ihop hårdare på vänster sida.

Han är inte allmänpåverkad.

Du undersöker Khaled och konstaterar en lätt palpationsömheter över vänster käkled och vänster masseter. Du uppmäter hans gapförmåga till 30 mm och han anger bekant rörelsesmärta i vänster käkled. Underkäken devierar åt vänster vid gapning. Du noterar att ocklusionen stämmer.

Vilka två käkledsdiagnoser enligt DC/TMD kan du ställa på vänster käkled?

Välj ett alternativ:

- Artralgi samt diskförskjutning utan återgång med nedsatt gapförmåga ✔
- Myalgi samt diskförskjutning utan återgång med nedsatt gapförmåga
- Artralgi samt diskförskjutning med återgång med nedsatt gapförmåga
- Myalgi samt diskförskjutning med återgång med nedsatt gapförmåga

DC/TMD =Diagnostic Criteria for Temporomandibular Disorders

Totalpoäng: 1

32 32/35

Du ställer diagnosen diskförskjutning utan återgång med nedsatt gapförmåga vänster käkled samt artralgi vänster käkled och informerar Khaled om tillståndet samt etiologi och prognos.

Vilken behandling väljer du att inleda med?

Välj ett alternativ:

- Kortisoninjektion vänster käkled
- Gapträning/töjning ✓
- Stabiliseringsskena överkäke
- Rörelseträning med motstånd

Totalpoäng: 1

33 33/35










Du instruerar Khaled i hur han kan utföra gapträning/töjning hemma. Han undrar om han även kan ta något smärtstillande preparat för att lindra smärtan.


I Khaleds anamnes står det att han har Crohns sjukdom. Du läser nu i FASS att NSAID (Non-Steroidal Anti-Inflammatory Drugs) ska ges med försiktighet till patienter med Crohns sjukdom eftersom deras tillstånd kan försämrats.

Vilket smärtstillande preparat skulle du i stället rekommendera Khaled i första hand?

Nämn **ett** preparat. Om du nämner flera preparat räknas endast det första. Max 1 ord.

Skriv in ditt svar här

Teckenf... | **B** | *I* | U | x_2 | x^2 | I_x |  |  |  |  |  |  |  |  |  |

Σ |  |

Arbetsmaterial, underlag för bedömning:
Paracetamol (alternativt varumärke som Panodil, Alvedon)

Ord: 0/1


Totalpoäng: 1

34 34/35

Vid återbesök efter 3 månader så har Khaleds gapförmåga normaliserats och smärtan i käkleden har försvunnit.

Khaled har ett uttalat tandslitage och har på sistone också haft en del smärta i käkmuskulaturen. Din undersökning visar att han uppfyller diagnoskriterierna för myalgi i massetermuskulerna. Ni kommer överens om att göra en hård stabiliseringsskena i överkäken.

Hur bör en stabiliseringsskena vara utformad?**Välj ett alternativ:**

- I RP ska skenan ha bilaterala kontakter på caniner och incisiver och vid artikulation ska det vara kontakt på samtliga tänder
- I RP ska molarer och premolarer vara avlastade och artikulation sker på caniner och incisiver
- I RP ska skenan ha kontakt på samtliga tänder och vid artikulation ska det vara kontakt på molarer och premolarer
- I RP ska skenan ha bilaterala kontakter på premolarer och molarer och vid artikulation ska det vara kontakt på caniner och incisiver 

RP = Retruderad Position

Totalpoäng: 1

35 35/35

Du lämnar ut skenan och efter två veckor kommer Khaled tillbaka för kontroll. Du behöver i nuläget inte göra några ytterligare justeringar av skenan.

Han uppger att skenan fungerar bra och att han använder den varje natt.

Hur länge bör du följa upp behandlingen med bettskena?

Välj ett alternativ:

- Följ upp var 3:e månad under första året
- Så länge bettskenan används
- Följ upp i 6 månader
- Följ upp i 3 månader



Totalpoäng: 1