

Ilya 52 år

Fråga	Totalpoäng	Uppgiftstyp
i		Dokument
i		Dokument
1	1	Matchning
2	1	Flervalsfråga
3	1	Flervalsfråga
4	1	Flervalsfråga
5	1	Flervalsfråga
i		Dokument
6	1	Flervalsfråga
7	1	Flervalsfråga
8	1	Essä
9	1	Flervalsfråga
10	1	Flervalsfråga
11	1	Dra och släpp
12	1	Flervalsfråga

Cilla 34 år

Fråga	Totalpoäng	Uppgiftstyp
i		Dokument
13	1	Flervalsfråga

14	1	Flervalsfråga
15	1	Flervalsfråga
16	1	Flervalsfråga
17	1	Matchning
18	2	Essä
19	1	Flervalsfråga
20	1	Flervalsfråga
21	1	Flervalsfråga
22	1	Flervalsfråga
23	2	Essä

Martin 85 år

Fråga	Totalpoäng	Uppgiftstyp
i		Dokument
24	1	Flervalsfråga
25	1	Flervalsfråga
26	1	Flervalsfråga
27	1	Matchning
28	1	Flervalsfråga
29	1	Flervalsfråga
30	1	Flervalsfråga
31	1	Flervalsfråga

Mattias 38 år

Fråga	Totalpoäng	Uppgiftstyp
i		Dokument
32	1	Flervalsfråga
33	2	Essä
34	1	Flervalsfråga
35	1	Flervalsfråga

Maya 2 år

Fråga	Totalpoäng	Uppgiftstyp
i		Dokument
36	1	Flervalsfråga
37	1	Flervalsfråga
38	1	Flervalsfråga
39	1	Flervalsfråga
40	1	Flervalsfråga

Stina 68 år

Fråga	Totalpoäng	Uppgiftstyp
i		Dokument
41	1	Essä
42	1	Flervalsfråga
43	1	Flervalsfråga

44	1	Flervalsfråga
45	1	Flervalsfråga
46	1	Flervalsfråga

Milan 16 år

Fråga	Totalpoäng	Uppgiftstyp
i		Dokument
47	1	Flervalsfråga
48	1	Flervalsfråga
49	1	Flervalsfråga
50	2	Essä
51	1	Flervalsfråga
52	1	Flervalsfråga
53	1	Flervalsfråga
54	1	Flervalsfråga
55	1	Flervalsfråga
56	1	Matchning
57	1	Flervalsfråga
58	1	Flervalsfråga
59	1	Flervalsfråga
60	2	Essä

Anna 31 år

Fråga	Totalpoäng	Uppgiftstyp
i		Dokument
61	1	Flervalsfråga
62	1	Flervalsfråga
63	1	Flervalsfråga

Vetenskaplig artikel

Fråga	Totalpoäng	Uppgiftstyp
i		Dokument
64	1	Flervalsfråga
65	1	Flervalsfråga
66	1	Flervalsfråga
67	2	Essä

i

Del 1

- En novemberdag på kliniken

Information

- För godkänt krävs **78 %** av totalpoängen för sammanlagd poäng del 1 och 2.
- Därutöver krävs lägst 50% av poängen av målen för tandläkarexamen.

- I första delen av provet kan du gå fram och tillbaka mellan frågor.
- Denna del handlar om flera patientfall och kliniska och generella situationer som du som allmäntandläkare kan ställas inför.

Max poäng på denna del: **73 poäng**

Poängräkning:

- Frågor där man ska välja ett rätt alternativ (endast ett val per fråga) tilldelas poäng för rätt svar, inga minuspoäng för fel svar. Totalpoäng står i anslutning till frågan
- Dra-och-Släpp (flera val som ska rangordnas i en särskild ordning) tilldelas poäng för rätt svar, inga minuspoäng för fel svar. Totalpoäng står i anslutning till frågan
- Essäfråga tilldelas varierande poäng. Totalpoäng står i anslutning till frågan

i
llya, 52 år

- 1 Ilya 52 år kommer till kliniken akut pga. smärta och svullnad i kvadrant 4. Tand 45 extraheras pga. grav karies och apikal parodontit. Extraktionen gick bra och nu är Ilya tillbaka för kontroll och fullständig undersökning av tänderna. Du tar fyra bitewingröntgenbilder.

Bedöm status på följande kronor/fyllningar:

Matcha ihop värdena:

	Överskott	Underskott	Optimal
37d	<input type="radio"/>	<input type="radio"/> ✓	<input type="radio"/>
15d	<input type="radio"/>	<input type="radio"/> ✓	<input type="radio"/>
47d	<input type="radio"/> ✓	<input type="radio"/>	<input type="radio"/>
46d	<input type="radio"/>	<input type="radio"/>	<input type="radio"/> ✓

Totalpoäng: 1

- 2 Du misstänker karies på flera tandytor och kompletterar din undersökning genom att sondera tänderna.

Hur sonderar man korrekt en misstänkt karieslesion?

Välj ett alternativ:

- Man bör skrapa lesionen och en frisk tandyta med ett hårt tryck för att jämföra ytornas hårdhet.
- Man bör sondera med en trubbig sond (exempelvis en ficksond) med ett lätt tryck. ✓
- Man bör använda en vass sond och ett tryck som motsvarar 5-7 Newton (0.5-0.7 kg).
- Man bör trycka in sonden i lesionens mitt och känna efter om den fastnar.

Totalpoäng: 1

- 3 I samband med din intraorala undersökning noterar du bruna fläckar cervikalt på premolarerna och molarerna (se bifogad bild). Fläckarna är släta och blanka.

Vad är detta och hur ska du behandla det?

Välj ett alternativ:

- Detta är avstannad rotkaries. Behandlas med fluorid. ✔
- Detta är supragingival tandsten. Tas bort genom depuration.
- Detta är manifesta kariesangrepp. Lagas med glasjonomer.
- Detta är missfärgningar från rökning. Tas bort med tandkräm med slipmedel.

Totalpoäng: 1

- 4 Du diagnosticerar djup sekundärkaries på 36d. Ilya berättar att det ilar från tanden när han dricker eller äter någonting kallt.

Tanden är inte perkussionsöm eller apikalöm, och svarar positivt på sensibilitetstest. Det finns inga apikala förändringar på tand 36.

Vilken är den mest troliga pulpadiagnosen på tand 36?

Välj ett alternativ:

- Symptomatisk pulpit
- Nekrotisk pulpa
- Asymptomatisk pulpit
- Frisk pulpa



Totalpoäng: 1

5 Vilken är den mest lämpliga behandlingen för det djupa kariesangreppet på tand 36?**Välj ett alternativ:**

- Partiell pulpotomi
- Stegvis excavering
- Pulpaöverkappning
- Rotbehandling



Totalpoäng: 1

i Ilya, fortsättning

Du berättar för Ilya att du behöver behandla några av hans tänder och bokar en ny tid. Men Ilya lämnar återbud och ni lyckas inte få tag på honom via telefon eller brev.

- 6 Två år senare kommer Ilya tillbaka igen på en akut tid. Han berättar att hans tand på vänster sida i underkäken har gått sönder och det fastnar mat. Ilya har haft värk från tanden tidigare, men inte den senaste veckan.

Du ser att kariesangreppet på tand 36 har blivit större och att den distala fyllningen är lös. Du tar en bitewingbild och en apikalbild. Tanden 36 svarar inte på sensibilitetstest. Tanden är inte perkussionsöm eller apikalöm.

Vilken är den mest sannolika diagnosen på tanden 36?

Välj ett alternativ:

- Frisk pulpa med asymptomatisk apikal parodontit
- Nekrotisk pulpa med friskt käkben ✓
- Symptomatisk pulpit med friskt käkben
- Pulpit med symptomatisk apikal parodontit

Totalpoäng: 1

7 Tand 36 ska rotbehandlas.

Vilken av bilderna visar det mest vanliga utseendet av kanalmyningarna på tand 36?

Välj ett alternativ:

B

C

A

D



Totalpoäng: 1

- 8 Nu har Ilya kommit regelbundet för tandvårdsbehandling och du bedömer hans munhälsa som stabil. Ilya frågar om tandluckan i regio 45. Han undrar om det går att göra en bro så att han får bättre tuggförmåga på den sidan.

Ange en (1) nackdel med att göra en bro i kvadrant 4.

Max 15 ord.

Skriv in ditt svar här

Teckenf... | **B** *I* U x_2 x^2 | I_x | | | | Ω | | Σ |

Arbetsmaterial, underlag för bedömning:
Preparation innebär avverkning av tandhårdvävnad.
De två aktuella stödtänderna 44 och 46 är relativt friska vilket innebär förlust av frisk tandsubstans (särskilt 44)

Ord: 0/15

Totalpoäng: 1

- 9 Ilya undrar om det finns andra alternativ för att ersätta tandluckan 45. Du berättar om implantatbehandling för honom.

När man utför en implantatbehandling kan man använda sig av enstegsteknik eller tvåstegsteknik.

Vilket påstående stämmer gällande de olika teknikerna?

Välj ett alternativ:

- Vid enstegsteknik blir den totala behandlingstiden kortare ✓
- Vid tvåstegsteknik är inläkningstiden för implantatet kortare
- Vid tvåstegsteknik blir den protetiska ersättningen avtagbar
- Vid enstegsteknik får patienten mer postoperativ smärta

Totalpoäng: 1

10 Ilya undrar hur lång tid en implantatbehandling tar.

Hur länge bör man minst vänta med avtryckstagnning efter en sedvanlig implantatoperation (enstegsmetod)?

Välj ett alternativ:

- 4 veckor
- 8 veckor
- 2 veckor
- 16 veckor

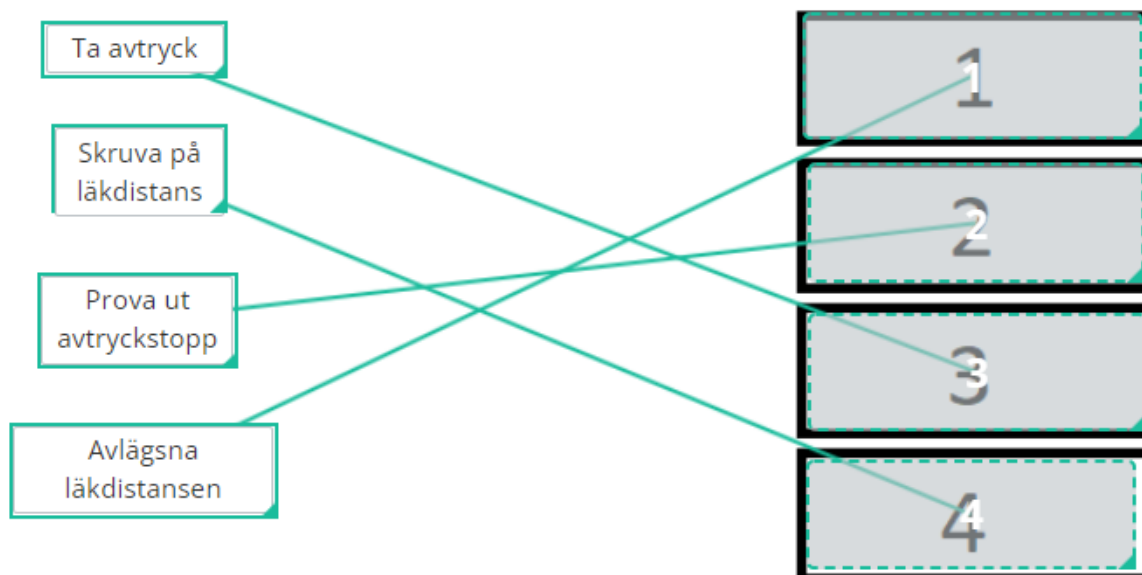


Totalpoäng: 1

- 11 Ilya bestämmer sig för implantatbehandling, och har fått ett implantat i regio 45. Du ska nu framställa en implantatstött krona.

Hur är behandlingsgången vid avtryckstagning för implantatprotetik?

Sätt alternativen till vänster i de högra boxarna i den ordning som de mest lämpligen bör göras i - sätt det du tänker börja med högst upp (box 1).



Totalpoäng: 1

12 Vilka faktorer kan öka risken för utebliven osseointegration av dentalt implantat?**Välj ett alternativ:**

- Implantatet belastas otillräckligt av temporär ersättning
- Fenestreringsdefekt i ben bukkalt och lingualt
- Kylning när implantatet sätts på sin plats
- Implantatet får läka in utan direkt belastning



Totalpoäng: 1

i

Cilla, 34 år

- 13** Patienten Cilla 34 år, kommer för revisionsundersökning. Vid undersökningstillfället ser du att Cilla har några olika blåmärken i ansiktet. Du misstänker att hon råkat ut för en olycka eller blivit misshandlad.

Varför är det viktigt att fråga patienten om hur blåmärkena uppkommit?

Välj ett alternativ:

- Så att du kan remittera patienten till sjukhuset för en utredning av alla skadorna
- För att uppmärksamma patienten på att du har noterat hennes skador ✔
- Så att du kan göra en polisanmälan för att anmäla patientens sambo för misshandel
- För att försäkringsbolaget måste veta orsakerna till skadorna

Totalpoäng: 1

14 Vid undersökningstillfället behöver du ta några röntgenbilder på Cillas tänder.

Hur väljer du vilka bilder som ska tas vid detta besök?

Välj ett alternativ:

- Ser att det var två år sedan några röntgenbilder togs och då är det nu dags att ta apikalbilder på alla tänder
- Gör en klinisk undersökning och beslutar dig för att ta liggande bitewing då inga tertiära karies på bensänkning finns ✓
- Tittar på de bilder som togs vid förra revisionsundersökningen och tar likadana vid dagens besök
- Ber din tandsköterska att ta fyra liggande bitewing och två apikalbilder som hon brukar göra på alla patienter

Totalpoäng: 1

15 En av bilderna som tas på Cilla vid dagens besök är en bitewing.

Vilket inställningsfel har röntgenbilden?

Välj ett alternativ:

- Riktmedlet har riktats för mycket underifrån
- Riktmedlet har riktats för mycket ovanifrån
- Bilden är distalexcentrisk
- Bilden är mesialexcentrisk



Totalpoäng: 1

16 Vilket radiologiskt fynd kan ses i röntgenbilden?**Välj ett alternativ:**

- 37d manifest karies
- 36d sekundärkaries
- 27o manifest karies
- 26m initialkaries



Totalpoäng: 1

17 I röntgenbilden ses olika material som tidigare använts för att restaurera Cillas tänder.

Vilka fyllningsmaterial kan ses i respektive tand?

Matcha ihop värdena:










	Amalgam	Komposit	Titan	Intakt tand
25	<input type="radio"/>	<input type="radio"/>	<input type="radio"/>	<input type="radio"/> ✓
26	<input type="radio"/> ✓	<input type="radio"/>	<input type="radio"/>	<input type="radio"/>
27	<input type="radio"/>	<input type="radio"/> ✓	<input type="radio"/>	<input type="radio"/>
37	<input type="radio"/> ✓	<input type="radio"/>	<input type="radio"/>	<input type="radio"/>


Totalpoäng: 1

- 18 När du pratar med Cilla om hennes tänder säger hon att hon är orolig på grund av amalgamfyllningarna. Hon har hört att amalgam är farligt och hon vill nu ta bort sina amalgamfyllningar.

Vad säger du till Cilla när det gäller att byta ut hennes amalgamfyllningar till annat material? Motivera ditt svar. Max 30 ord.

Skriv in ditt svar här

Teckenf... | **B** | *I* | U | x_2 | x^2 | I_x |  |  |  |  |  |  |  |  |  |

Σ | 

Arbetsmaterial, underlag för bedömning:
Utbyte av amalgamfyllningar görs på odontologisk indikation, alltså t ex trasig fyllning eller sekundärkaries. Att ta bort fyllning medför risk för komplikationer (avverka mer tandsubstans, risk för fraktur, pulpit etc)

Ord: 0/30

Totalpoäng: 2

19 Det är inte tillåtet att göra nya amalgamfyllningar i Sverige.

Vilken komponent i amalgam är anledning till förbudet?

Välj ett alternativ:

Kvicksilver



Silver

Koppar

Zink

Totalpoäng: 1

20 Varför är det inte tillåtet att använda amalgam som fyllningsmaterial i Sverige?**Välj ett alternativ:** Miljöfarligt Yrkeshygieniska skäl Dålig estetik Frakturrisik

Totalpoäng: 1

21 En av de övriga bilderna som tas på Cilla är en apikalbild.

Sedan tidigare har Cilla en fyllning på tanden 22 och vid den kliniska undersökningen ser du att tandkronan på 21 har en mörkare, gråaktig färg jämfört med granntänderna. Cilla påpekar även själv att hon tycker att tanden ser grå ut. Hon har inte haft ont i tanden men tycker att tanden har förändrat färg genom åren. Det finns ingen fyllning eller något kariesangrepp. Vid klinisk undersökning ser du att en del av incisala skäret ser ut att ha frakturerats.

Vilken är den mest sannolika pulpa-diagnosen för tanden 21?

Välj ett alternativ:

- Nekrotisk pulpa
- Intern rotresorption
- Asymptomatisk pulpit
- Symptomatisk pulpit



Totalpoäng: 1

22 Du har röntgenbilden och du pratar även med Cilla för att ta reda på om hon har några symtom.

Vilken ytterligare undersökning är mest specifik för att säkerställa pulpa-diagnosen?

Välj ett alternativ:

- Perkussionstest
- Eltest
- Palpationstest
- Kyltest











Totalpoäng: 1


23 Cilla vill gärna att tanden ska få samma färg som övriga tänder igen.

Vilken behandling är lämplig för att förbättra färgen på tanden 21?

Motivera ditt svar. Max 15 ord.

Skriv in ditt svar här

Teckenf... ▾ | **B** *I* U x_2 x^2 | I_x |   |   |   | Ω   |

Σ | 

Arbetsmaterial, underlag för bedömning:
Rotbehandling på grund av nekrotisk pulpa. Därefter intern blekning pga att det är mest vävnadsbevarande behandling.
Alternativa behandlingar porslinsfasad eller keramisk krona men för full poäng krävs motivering av behandlingsval.

Ord: 0/15

Totalpoäng: 2

i

Martin, 85 år

- 24** Martin, 85 år, är din nya patient och kommer på undersökning. Han kommer tillsammans med sin dotter Helena. Helena berättar att Martin lider av Alzheimers sjukdom sedan 7 år tillbaka och bor på boende eftersom han inte kan ta hand om sig själv.

Helena berättar att Martin har svårt att ta hand om sin munhygien och att det ofta är synliga matrester kvar på tänderna. Martin har en delprotes i överkäken.

Det var länge sedan Martin var hos tandläkaren och Helena misstänker att pappan har ont i tänderna eftersom han äter dåligt och ibland har svårt att sova.

Redan i början av besöket är Martin orolig och koopererar dåligt. Du bedömer att det kan bli svårt att utföra en undersökning.

Vad är mest lämpligt att göra i denna situation?

Välj ett alternativ:

- Tvinga på Martin en intraoral undersökning för att få en uppfattning om munhälsan.
- Prata vidare om anamnesen med dottern och se om Martin vänjer sig vid situation. ✓
- Sedera Martin med Midazolam och genomföra undersökningen.

Totalpoäng: 1

25 Under den intraorala undersökningen ser du en rodnad på slemhinnan (se bild). Martin har inte ont.

Vilken är den mest troliga diagnosen?

Välj ett alternativ:

- Slemhinnepemfigoid
- Kronisk atrofisk candidos
- Herpes zoster
- Lichen ruber



Totalpoäng: 1

26 Hur behandlar du slemhinneförändringen till att börja med?**Välj ett alternativ:**

- Systemisk antimykotika
- Klorhexidingel
- Lokal kortikosteroid
- Instruktion i oral hygien



Totalpoäng: 1

- 27 Du ser att Martin har mycket plack på tänderna. Du kompletterar din intraorala undersökning med röntgenbilder.

Vad har följande tänder för kariologisk diagnos?

Använd röntgenbilderna för att ange rätt diagnos:

	Kariesfri	Initialkaries	Manifest karies	Sekundärkaries
15m	<input type="radio"/>	<input type="radio"/>	<input type="radio"/>	<input type="radio"/> ✓
35d	<input type="radio"/> ✓	<input type="radio"/>	<input type="radio"/>	<input type="radio"/>
37d	<input type="radio"/>	<input type="radio"/>	<input type="radio"/>	<input type="radio"/> ✓
47m	<input type="radio"/> ✓	<input type="radio"/>	<input type="radio"/>	<input type="radio"/>

Totalpoäng: 1

28 Du granskar nu det marginala käkbenet på röntgenbilderna.

Vilka av följande tandtyper har vertikala benfickor?

Välj ett alternativ:

35m och 45d

34d och 43d

34d och 45d

35m och 45m



Totalpoäng: 1

- 29** Martins delprotes i överkäken sitter löst. Han berättar att det är jobbigt att äta med den. Ni diskuterar om man kan justera hans protes eller om det ska göras en ny.

När är det lämpligt att rebasera en protes?

Välj ett alternativ:

- Ocklusionsplanen bör ändras
- En stödtand har extraherats
- En aktiv klammer har gått sönder
- Protesens retention är dålig



Totalpoäng: 1

- 30** Martins dotter Helena tror att Martin kommer kunna tugga lättare om han får implantat istället för en protes. Hon säger att det blir enklare för Martin om "tänderna sitter fast".

Helena vill att du ska starta en implantatbehandling på Martin.

Är det lämpligt att starta implantatbehandling på Martin i nuläget?

Välj ett alternativ:

- Det är kontraindicerat på grund av Martins kognitiva status och orala hygien. ✔
- Det är indicerat eftersom att hans protes har dålig passform.
- Det är kontraindicerat på grund av Martins höga ålder.
- Det är indicerat eftersom att det kommer stabilisera hans ocklusion.

Totalpoäng: 1

- 31** Under din undersökning konstaterar du att tand 37 är gravt karierad och mobil grad 3. Du noterar en svullnad buccalt. Det är troligtvis tand 37 som Martin tidigare har haft ont från. Du bedömer att det är dålig prognos på tanden. Du berättar för Martin och hans dotter att du rekommenderar att man extraherar tand 37.

Det verkar som att Martin förstår. Men han säger att han inte vill ta bort någon tand.

Hur bör man hantera denna situation på mest lämpliga sätt?

Välj ett alternativ:

- Börjar med parodontal och endodontisk behandling av tand 37 och utvärderar därefter situationen igen.
- Låter hans dotter bestämma istället, man behöver inte Martins samtycke eftersom att han har Alzheimer.
- Accepterar Martins beslut och diskuterar inte behandlingsförslaget om att extrahera tanden mer.
- Informerar Martin om de risker som finns med att behålla tanden och tar upp frågan igen vid återbesök. ✓

Totalpoäng: 1

i

Mattias, 37 år

- 32** Bettskena används ofta vid bettfysiologiska besvär. Verkningsmekanismerna är oklara men det finns flera tänkbara teorier.

Vad är en tänkbar verkningsmekanism för bettskenans behandlingseffekter?

Välj ett alternativ:










- Förändring av tuggmuskulaturens neuromuskulära funktion som kan ge avslappning ✓
- Ocklusionskrafterna som belastar tänderna förflyttas istället till alveolarutskottet
- Fördelning av ocklusionskrafterna så att de starka molarpartierna får mer belastning
- Nya ocklusionskontakter som har fördelats så att affekterade områden blir avlastade


Totalpoäng: 1

- 33** Patienten Mattias har haft en bettskena sedan tidigare men den har nu gått sönder. Du och Mattias har kommit överens om att göra en ny plan stabiliseringsskena som ska framställas av en tandtekniker. Du fyller i en beställning.

Vad behöver du mer skicka till tandteknikern för att denne ska kunna framställa en plan stabiliseringsskena? Max 20 ord.

Skriv in ditt svar här

Teckenf... | **B** | *I* | U | x_2 | x^2 | I_x |  |  |  |  |  |  |  |  |  |

Σ | 

Arbetsmaterial, underlag för bedömning:
Avtryck ök och uk (alginat eller skannat) och RP-index
(vax)

Ord: 0/20

Totalpoäng: 2

34 Mattias har fått sin bettskena och du ska boka in honom för kontroll.

Hur snart efter utlämning av bettskenan bör Mattias komma på kontroll?

Välj ett alternativ:

- 14-16 veckor
- 2-4 veckor
- 10-12 veckor
- 6-8 veckor



Totalpoäng: 1

- 35** Mattias undrar hur länge han kommer att behöva vänta för att få mindre smärta genom att använda bettskenan.

Hur länge behöver en patient normalt använda sin bettskena för att den ska ge effekt på symptomen?

Välj ett alternativ:

- Bettskenan ger effekt efter 3-6 månaders användning ✓
- Bettskenan ger effekt efter 1-2 månaders användning
- Om bettskenan används dygnet runt kan effekt väntas efter 1-2 veckor
- Om bettskenan används dagtid kan effekt väntas först efter 1-2 år

Totalpoäng: 1


i
Maya, 2 år

- 36** Maya 2 år kommer akut till kliniken tillsammans med sin pappa. Pappan har hämtat Maya tidigare från förskolan eftersom hon ramlat och slagit i munnen när hon lekte i rutschbanan.

När Maya och hennes pappa kommer in i klinikrummet är Maya ledsen och orolig. Hon kryper ihop i pappans knä och vill inte titta på dig. Du kan ändå se att hennes underläpp ser svullen ut.

Hur gör du vid besöket för att kunna undersöka Mayas mun och tänder?

Välj ett alternativ:

- Ber pappan hålla fast Maya och låter tandsköterskan hålla isär käkarna så att du kan undersöka ordentligt
- Säger att det inte går att göra en undersökning i dag och bokar in en ny tid för undersökning om två veckor
- Berättar för Maya att du behöver titta på hennes tänder och pratar med henne för att kunna se hennes mun 
- Ber pappan gå ut ur rummet och låter din tandsköterska hålla fast Maya i stolen medan du undersöker

Totalpoäng: 1

- 37 När barn kommer till hälso- och sjukvård eller tandvård är det viktigt att behandla dem enligt rätt etiska riktlinjer.

Vilket är det viktigaste dokumentet som ligger till grund för hur barn och ungdomar ska behandlas inom tandvården?

Välj ett alternativ:

- Etikriktlinjer från WHO
- Socialförsäkringen
- Hälso- och sjukvårdslagen
- FN:s barnkonvention



WHO = Världshälsoorganisationen, FN = Förenta Nationerna

Totalpoäng: 1

38 I de etiska riktlinjerna för behandling av barn finns begreppet autonomi.

Vad betyder det att ett barn har autonomi i tandvårdssituationen?

Välj ett alternativ:

- Tandläkaren måste alltid ge barnet minst två olika behandlingsalternativ att välja på
- Barnets förälder ska alltid bestämma vilken behandling som kan och får utföras
- Barnet har rätt att bestämma om hen vill genomgå den behandling som föreslås ✓
- Barnet måste alltid genomgå de behandlingar som föreslås av tandvårdspersonalen

Totalpoäng: 1

39 Du kan undersöka Mayas tänder och lyckas även ta en röntgenbild.

Vilken är diagnosen för tand 81?

Välj ett alternativ:

- Komplexerad kronfraktur
- Emalj-dentinfrafraktur
- Extrusiv luxation
- Kron- och rotfraktur



Totalpoäng: 1

- 40 Vid trauma är diagnosen på den eller de skadade tänderna avgörande för val av terapi. En vanlig diagnos vid trauma mot både primära och permanenta tänder är subluktion

Vilken behandling skulle vara lämplig om diagnosen var *subluktion tand 51* för ett barn som Maya?

Välj ett alternativ:

- Information om god munhygien och skonkost samt uppföljning ✔
- Injektion med lokalanestesi och extraktion av den skadade tanden
- Reponering av den lösa tanden samt information om skonkost
- Avvakta eruption av tanden samt information och uppföljning

Totalpoäng: 1

i

Stina, 68 år









- 41 Stina, 68 år, kommer akut. Hon berättar att hon igår kväll fick ett slag mot munnen. Hon lekte med sitt barnbarn och en hård leksak träffade hennes underkäke. Efter det tycker hon att hon biter lite konstigt på en tand på höger sida. Efter en intraoral och röntgenologisk undersökning kan du konstatera att det är en horisontell rotfraktur på tand 45. Tandens är displacerad i alveolen. Ni kommer överens om att tanden ska extraheras.


När du frågar om hennes medicinska anamnes berättar Stina att hon lider av osteoporos och fibromyalgi. Stina nämner att hon dagligen tar Naproxen mot sina smärtor, och att hon för ett par år sedan har medicinerat med Alendronat. Du slår upp Alendronat i FASS (se bifogat utdrag ur FASS).

Vad är Alendronat för typ av preparat?

Max 1 ord.

Skriv in ditt svar här

Teckenf... | **B** *I* U x_2 x^2 | I_x |   |   |   | Ω  |  |

Σ | 

Arbetsmaterial, underlag för bedömning:
Bisfosfonat (alt. alendronatsyra)

Ord: 0/1

Totalpoäng: 1

- 42 Individer som medicinerar med denna typ av preparat löper ibland en större risk att drabbas av en viss typ av komplikation efter tandextraktion.

Vilken typ av komplikation bör man vara extra uppmärksam på?

Välj ett alternativ:

Osteonekros



Postoperativ blödning

Käkbensfraktur

Känselbortfall

Totalpoäng: 1

43 Hur påverkar Alendronat benresorptionen enligt FASS?**Välj ett alternativ:**

- Den stimulerar osteoplasterna.
- Den hämmar osteoklasterna. ✓
- Den hämmar osteoplasterna.
- Den stimulerar osteoklasterna.

Totalpoäng: 1

44 Osteoporos, som Stina lider av, orsakas av en obalans i benremodelleringen.

Vad sker vid en normal benremodellering?

Välj ett alternativ:

- Osteocyterna bryter ned periostet så att benet kan expandera i storlek
- Osteoblasterna förhindrar att benet ändrar sin form på grund av mekanisk belastning
- Benvävnaden omsätts kontinuerligt genom osteoklastisk och osteoblastisk aktivite ✓
- Benvävnaden blir tätare genom att osteoklasterna utsöndrar mer matrix

Totalpoäng: 1

45 Osteoporos drabbar oftast postmenopausala kvinnor.

Vilken förändring i könshormonerna kopplas ihop med osteoporos?

Välj ett alternativ:

Ökad mängd progesteron

Minskad mängd östrogen



Ökad mängd testosteron



Minskad mängd progesteron

Totalpoäng: 1

- 46** Du ska nu extrahera Stinas frakturerade tand. Den koronala delen av tand 45 extraheras med enkelhet, men rotresten måste opereras ut.

Vilken anatomisk struktur bör man vara särskilt uppmärksam på vid operativ extraktion av tand 45?

Välj ett alternativ:

- Mandibularkanal
- Inter-alveolarseptum
- Fovea sublingualis
- Foramen mentale



Totalpoäng: 1

i
Milan, 16 år

47 Milan, 16 år, kommer för första gången till din klinik för undersökning. Han har sin mamma med sig eftersom han är mycket orolig inför besöket.

Enligt mamman klagar Milan ibland på att det gör ont i munnen när han äter och dricker. Hans mamma tycker att tänderna ser ofräscha ut och att han ofta har dålig andedräkt.

Milan säger att han är fullt frisk och inte tar några mediciner.

Han borstar sällan tänderna, inte ens en gång om dagen. Han dricker Coca-Cola när han är törstig (minst 1,5 liter/dag) och småäter mycket eftersom han ofta spelar datorspel flera timmar i sträck. Det gör att han missar huvudmåltiderna och istället tar något att äta när han blir sugen. Kanske en smörgås, O'boy (chokladmjök), lite chips eller något annat han hittar i kylskåpet.

Vilken fråga är viktig att komplettera anamnesen med vid detta besök?

Välj ett alternativ:

- Vilken typ av tandborste använder du?
- Vilka fritidsintressen har du förutom datorspel?
- När var du senast hos en tandläkare? ✔
- Hur lång tid borstar du tänderna varje gång?

Totalpoäng: 1

- 48 Eftersom Milans mamma berättade vilken tandläkare han gått till tidigare redan vid tidsbokningen har kliniken kunnat skicka efter röntgenbilder därifrån. De senaste röntgenbilderna togs för drygt två år sedan.

Varför är det viktigt att ha tillgång till tidigare röntgenbilder?

Välj ett alternativ:

- För att kunna bedöma patientens kariesprogression ✔
- För att inte behöva ta så många nya röntgenbilder nu
- För att kunna ta likadana bilder vid undersökningen
- För att se i vilka tänder det finns fyllningar och kronor

Totalpoäng: 1

49 Du beslutar dig för att ta nya intraorala röntgenbilder på Milan innan du börjar göra en terapiplan.

Vilket radiologiskt fynd kan ses i de nytagna röntgenbilderna?

Välj ett alternativ:

- Manifest karies 14d
- Manifest karies 37o
- Vertikal benficka 15m
- Vertikal benficka 48m



Totalpoäng: 1

- 50 I samband med att du fick röntgenbilder från den tidigare tandläkaren fick du också en utskrift av tidigare journalanteckningar. Där framgår att tanden 16 har extraherats på grund av MIH.

Varför kan en molar behöva extraheras på grund av diagnosen MIH?

Max 30 ord.

Skriv in ditt svar här

Teckenf... | **B** *I* U x_2 x^2 | I_x | | | | | |

Σ |

Arbetsmaterial, underlag för bedömning:
Hypomineraliserad emalj i molarer som gett stort sönderfall av tandsubstans, kraftiga ilningar/svårbedövad och ej möjligt att göra fyllningsterapi. Vanligt att den orsakar patienten mycket smärta, som ett resultat av detta behandlingsproblem och tandvårdsrädsla. Det kan då vara ett bättre alternativ att extrahera 16 vid lämpligt tillfälle för att låta 17 mesialvandra.

Ord: 0/30

Totalpoäng: 2

51 När undersökningen är klar bokar du in en ny tid till Milan.

Vilken åtgärd är lämpligast att starta behandlingen med vid nästa besök?

Välj ett alternativ:

- Lokalanestesi och fyllningsterapi 11 och 21
- Instruera om dagbok med kostanamnes
- Inskolning och profylaktiska åtgärder
- Lokalanestesi och exkavering av karies 46



Totalpoäng: 1

- 52** Milan börjar intressera sig för sin munhälsa. Han vet att han borde borsta tänderna oftare och vara mer noggrann. Han frågar om han kan göra något mer än borsta tänderna.

Vilken förebyggande åtgärd är mest effektiv och därför lämplig att rekommendera för Milan?

Välj ett alternativ:

- Skölja med 0.2% natriumfluoridlösning dagligen ✓
- Tugga fluortuggummi efter varje måltid
- Använda tandtråd efter varje tandborstning
- Skölja munnen med Listerine munskölj

Totalpoäng: 1

- 53** Vid nästa besök säger Milan att han besväras av att det hela tiden knäpper i hans öra när han gapar och tuggar.

Vilken är den mest sannolika orsaken till att det knäpper vid gapning och tuggning?

Välj ett alternativ:

- Ledytorna skrapar mot varandra vid käkledsrörelser
- Käkkledshuvudet glider på och av disken vid gapningsrörelser
- Trumhinnan i örat utsätts för vibrationer från caput mandibulae
- Käkleden flyttar på sig när mandibelrörelser utförs



Totalpoäng: 1

54 Vilken är den mest sannolika diagnosen för Milans besvär?**Välj ett alternativ:**

- Käkledsartrit
- Diskförskjutning utan återgång
- Diskförskjutning med återgång
- Sprucken trumhinna



Totalpoäng: 1

- 55** För att säkerställa diagnosen och vad som är orsak till Milans besvär behöver du utföra ytterligare undersökning. För att ställa diagnos rekommenderas DC/TMD som lämpligt verktyg.

Vilka är kriterierna enligt DC/TMD för att ställa diagnosen i Milans fall?

(Diagnosen i föregående fråga)

Välj ett alternativ:

- Knäppningar enbart vid gapning
- Knäppningar vid sidorörelser och protrusion
- Knäppningar vid gapning och sidorörelser
- Knäppningar enbart vid sidorörelser



Totalpoäng: 1

56 Vilken behandling är lämpligast vid de olika diagnoserna/tillstånden?

Markera mest lämplig behandling för respektive tillstånd:

	Töjning/motorisk aktivering	Ocklusal korrigerig	Bettskena (Stabiliseringskena)	Information
Käkledsartros	<input type="radio"/>	<input type="radio"/>	<input type="radio"/> ✓	<input type="radio"/>
Diskförskjutning utan återgång utan nedsatt gapförmåga	<input type="radio"/>	<input type="radio"/>	<input type="radio"/>	<input type="radio"/> ✓
Diskförskjutning utan återgång med nedsatt gapförmåga	<input type="radio"/> ✓	<input type="radio"/>	<input type="radio"/>	<input type="radio"/>
Diskförskjutning med återgång	<input type="radio"/>	<input type="radio"/>	<input type="radio"/>	<input type="radio"/> ✓

Totalpoäng: 1

- 57 Ett av kariesangreppen som behöver lagas på Milan är mesialt i tanden 24. Du beslutar dig för att använda komposit.

Vilket moment måste utföras vid fyllningstillfället?

Välj ett alternativ:

- Applicering av kompositmaterialet i lager ✔
- Applicering av bonding direkt efter ljushärdning
- Fuktning av emaljtorna före etsning
- Torrläggning efter applikation av bonding

Totalpoäng: 1

58 För att göra en bra kompositfyllning krävs ett bra bondingmaterial.

Vilken är den viktigaste egenskapen för ett bondingmaterial?

Välj ett alternativ:

- Förmåga att lösa upp kollagenstrukturer
- Förmåga att lösa upp kompositytan för adhesion
- Förmåga att ge god vätning till tandytor
- Förmåga att blockera mikroläckage från dentin



Totalpoäng: 1

- 59** En teknik som rekommenderas när man gör kompositfyllningar är skiktteknik. Tekniken ska minska spänningar i materialet.

Vilken bild visar hur kompositlagren bör appliceras för att ge minst spänningar i materialet?

Välj ett alternativ:

A

C 

B

D

Totalpoäng: 1

- 60 Efter några besök är Milan färdigbehandlad. Nu ska du bestämma när Milan ska kallas för undersökning nästa gång.

Hur ofta bör Milan kallas för revisionsundersökning?

Ange lämpligt intervall för ny undersökning och motivera valet. Max. 10 ord.

Skriv in ditt svar här

Teckenf... | **B** *I* U x_2 x^2 | I_x | | | | Ω |

Σ |

Arbetsmaterial, underlag för bedömning:
1-1.5 år pga hög kariesrisk

Ord: 0/10

Totalpoäng: 2

i

Anna, 31 år

- 61** Anna har sedan flera år tillbaka haft en större kompositfyllning på tand 11. Fyllningen har frakturerat flera gånger och ni har nu kommit överens om att istället göra en glaskeramisk krona (IPS e.max CAD) på tand 11.

Hur bör preparationsgränsen utformas?

Välj ett alternativ:

Bild B



Bild A

Bild C

Bild D

Totalpoäng: 1

62 När bör färgtagning genomföras för en fastsittande protetisk konstruktion?**Välj ett alternativ:**

- Innan man påbörjat preparationen ✓
- När temporära konstruktionen är cementserad
- Efter avtryckstagningen
- Efter att preparationen är färdig

Totalpoäng: 1

63 Vilken typ av cement bör användas för att cementera en glaskeramisk krona?

Välj ett alternativ:

Resincement



Glasjonomercement

Fosfatcement

Totalpoäng: 1

i

Vetenskaplig artikel

Följande frågor baseras på den vetenskapliga artikel du fått tillsänd i förväg. Artikeln finns också tillgänglig på följande sidor med frågor kring artikelns innehåll.

Derks J, Håkansson J, Wennström JL, Klinge B, Berglundh H. Patient-reported outcomes of dental implant therapy i a large randomly selected sample. Clin Oral Implants Res 2015 May;26(5):586-91

- 64** I studien har man undersökt hur nöjda patienter är efter genomgången implantatbehandling. En enkät har skickats ut.

Hur fick man fram studiepopulationen?

Välj ett alternativ:

- Personer som fått implantat slumpades fram från register vid Socialstyrelsen
- Personer som skulle få implantat tillfrågades slumpmässigt om att delta
- Personer som fått implantat identifierades från register vid Försäkringskassan ✓
- Personer som fått implantat på Folk tandvården tillfrågades om att delta i studien

Totalpoäng: 1

65 Ett syfte med implantatbehandling är ofta att förbättra patientens tuggförmåga.

Hur stor andel av patienterna svarade att behandlingen gett mycket bättre tuggförmåga?

Välj ett alternativ:

54%



5.4%

28%

32%

Totalpoäng: 1

- 66** Vem som gör behandlingen kan också ha betydelse för resultatet. I den här studien har man frågat patienten om det var en specialist som installerade implantaten och den protetiska ersättningen, och om vården gavs privat eller i offentlig tandvård.

Vad visades avseende vem som utfört behandlingen och var?

Välj ett alternativ:

- Både installation av implantat och framställning av protetisk ersättning gjordes oftast av allmäntandläkare
- Både installation av implantat och framställning av protetisk ersättning gjordes oftast av specialist
- Det var vanligare att implantatbehandlingen gjordes i offentlig tandvård än i privat tandvård
- Implantat installerades oftast av specialist och den protetiska ersättningen oftast av allmäntandläkare ✓









Totalpoäng: 1


67 Författarna anger att patientrelaterat utfall är beroende av fyra specifika faktorer.

Vilka är dessa fyra (4) faktorer?

Max 20 ord.

Skriv in ditt svar här

Teckenf... | **B** *I* U x_2 x^2 | I_x |   |   |   | Ω   |

Σ | 

Arbetsmaterial, underlag för bedömning:
Patientrelaterat utfall kan relateras till:

- patientens ålder
- patientens kön
- behandlingens omfattning
- klinikern som utför behandlingen

Ord: 0/20

Totalpoäng: 2