



Knepiga fall

László Kosztyu

Accessansvarig kärkirurg

Region Gävleborg



Vem är kärkirurg?





Patient 1

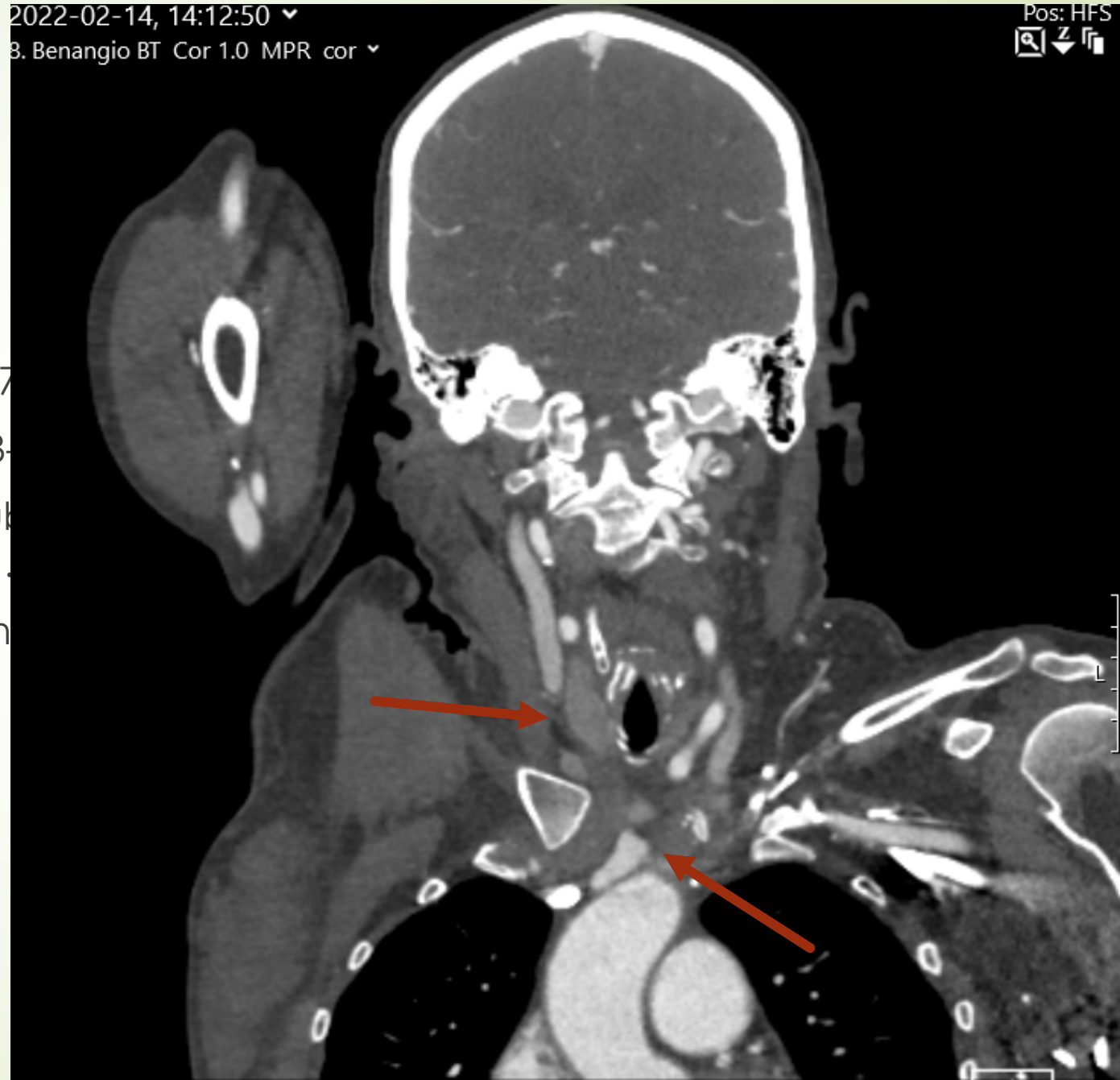
- Kvinna, född 1964
- Diabetes typ 1 sedan 1974
- Njur-, pancreastransplantation: 1997
- Transtibial amputerad vä ben 2006
- Framfot amputerad hö ben 2008
- AV-fistel op: 2008 (vä BC, hö RC + hö BC), "ytterligare AV-fistelförsök är inte aktuell"
- CDK: hö jug int 2008-07-11
- CDK => staf. inf
- Femoralis CDK 2008
- Njurtransplantation: 2010

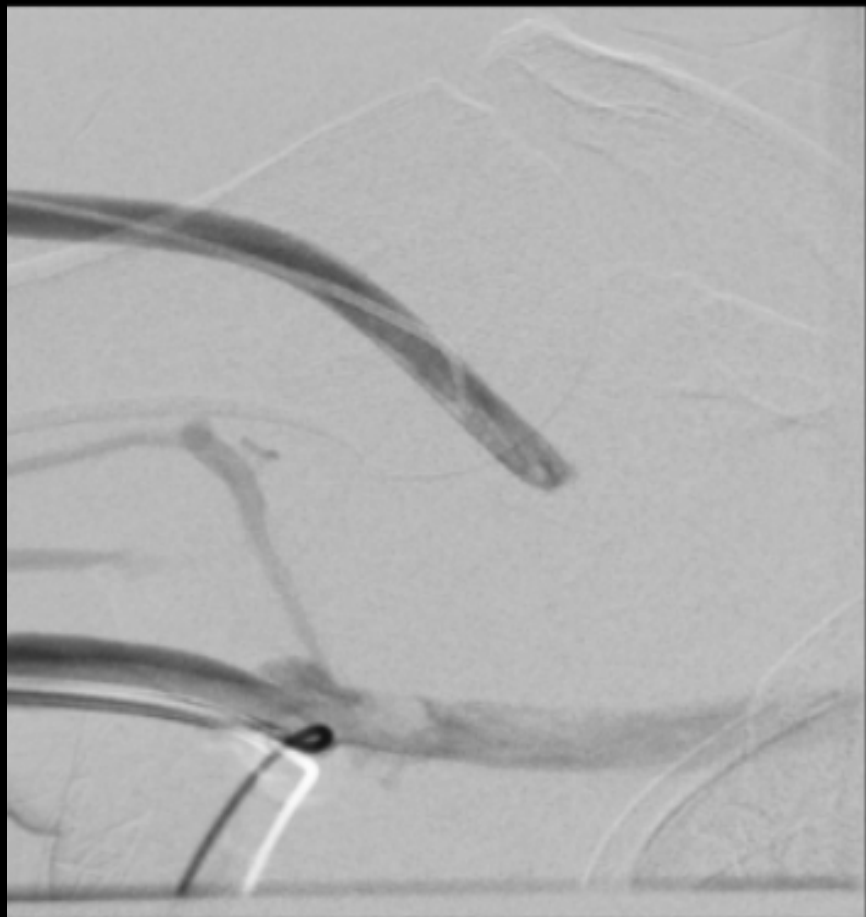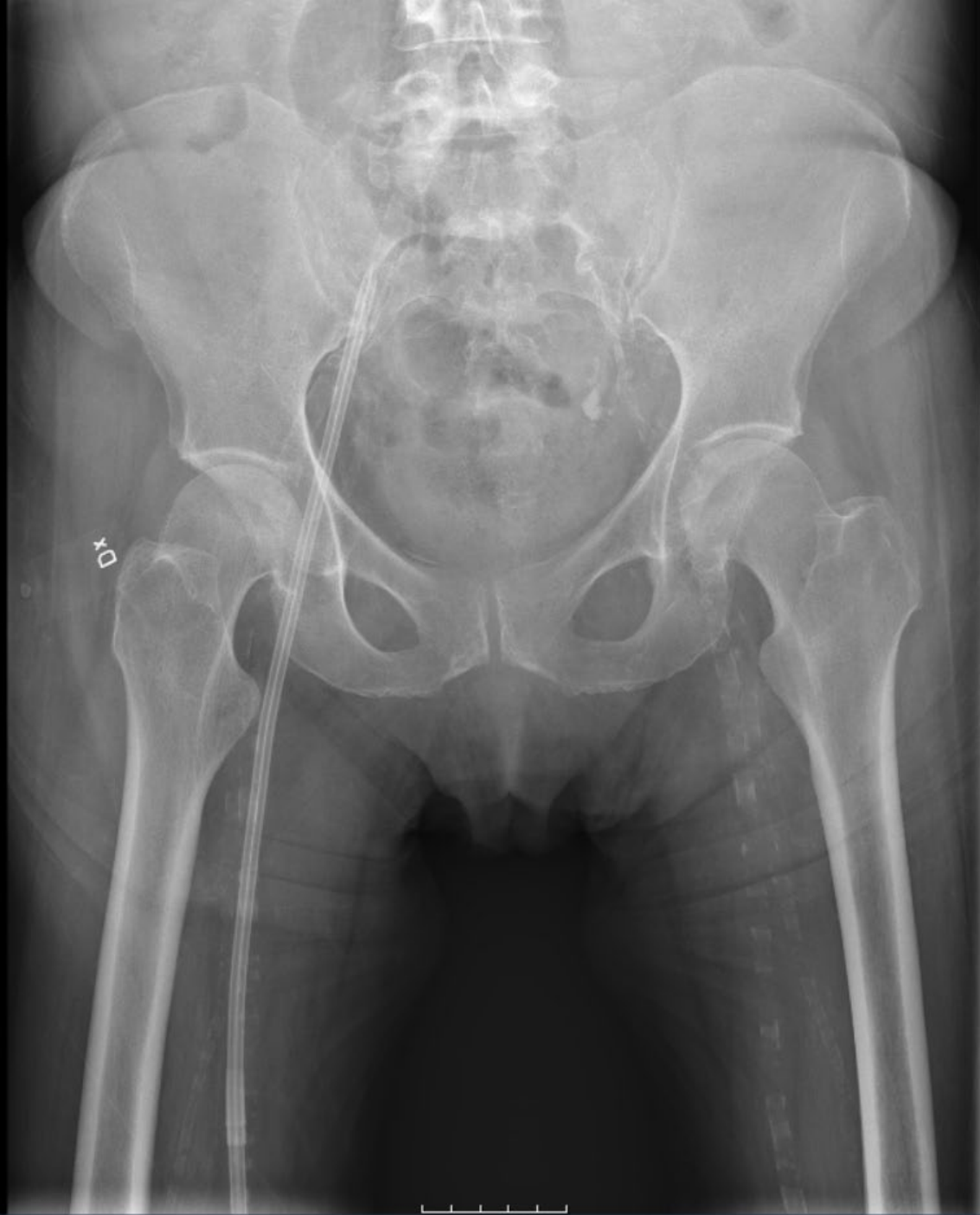Patient 1

- 2017: LC med ERCP
- Start med dialys 2018-07
- PICC hö v basilica 2018-
- Början av 2019: vä v. subcl
interna är ockluderad...
- Bedöms att ej transplan


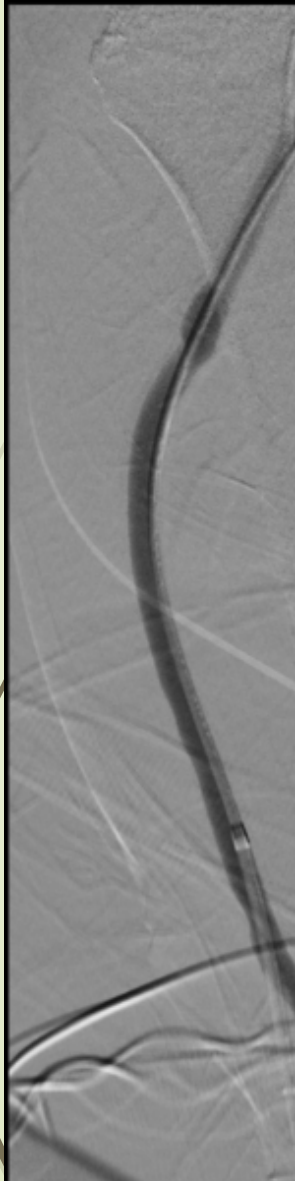
2022-02-14, 14:12:50
3. Benangio BT Cor 1.0 MPR cor

Pos: HFS





en plastik vid anastomosen
a reocklusion => hö femoralis CDK

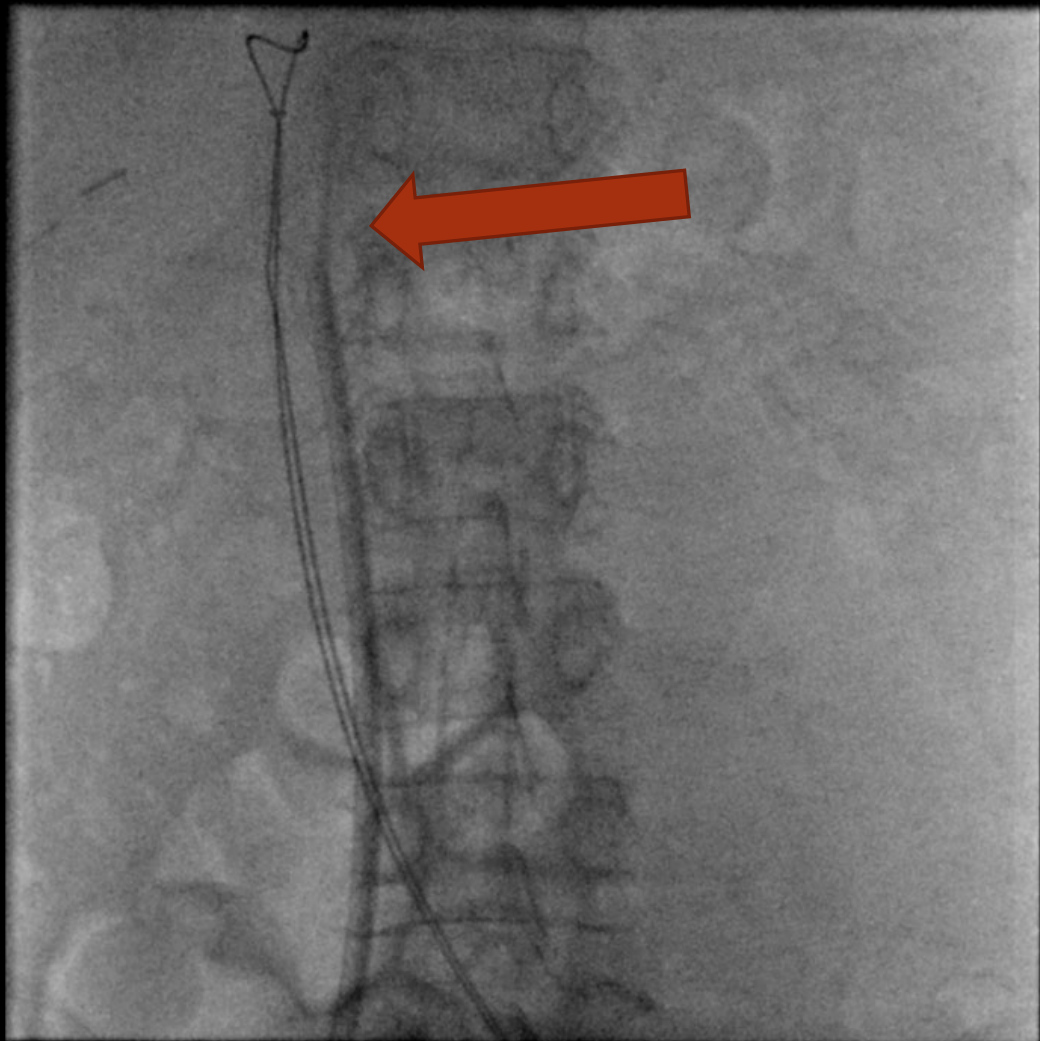


SERHUD0005730444

2022-10-17, 12:28:34

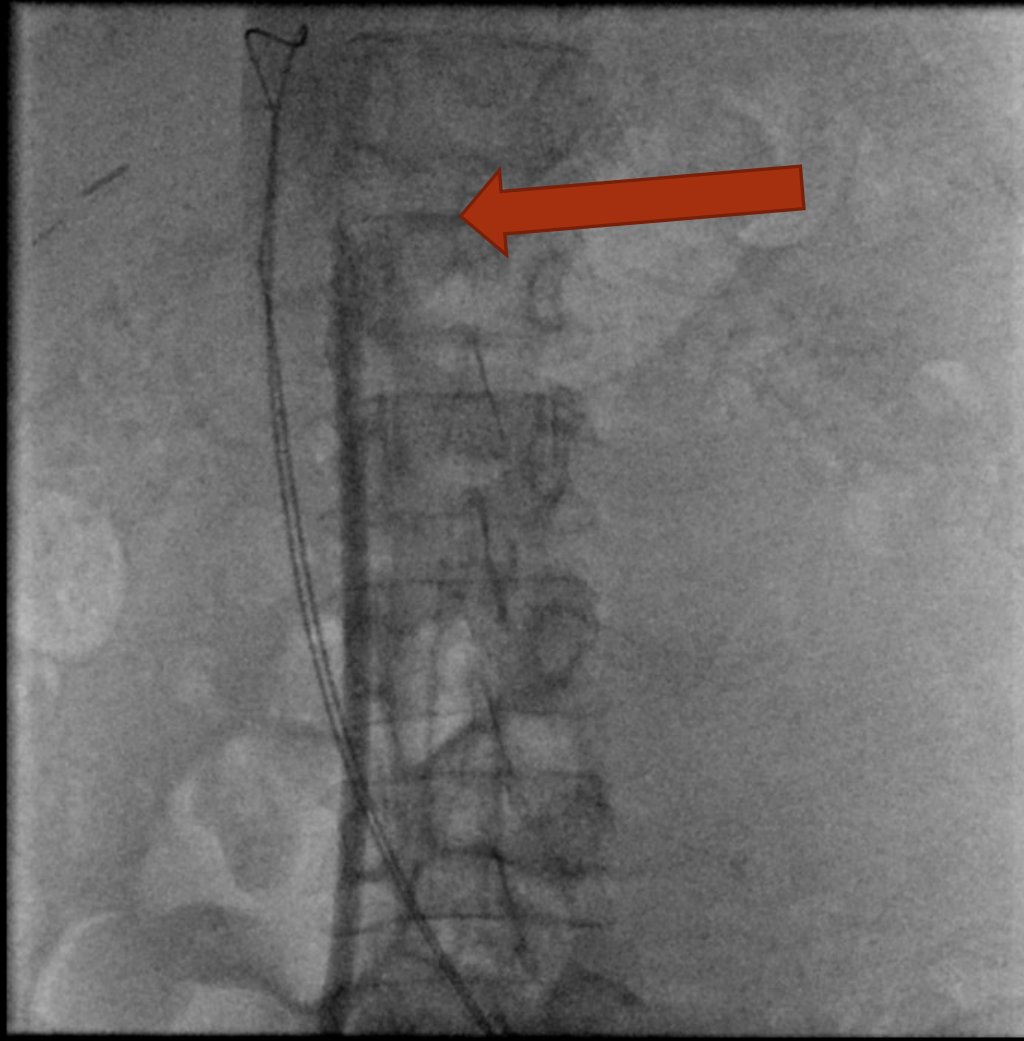
2022-10-24, 09:45:26

1. FL låg CVK



2022-10-24, 09:45:47

2. FL låg CVK





Patient 2

- Kvinna, född 1974
- APC-resistent
- TRP 1999 -> 2013
- TRP 2013 -> 2014
- PD 2014 -> 2016
- Akut start med HD via vä v. jug interna (hö v. jug int ockluderad)
- 2016-03-10: AV-fistel op -> v. basilica transposition hö underarm
- Hem hemodialys!



Patient 2

- 2017-06-22: ökad ven tryck -> DTangio => preocklusiv stenosis proximalt delen av v. subclavia => konz behandling
- 2019-11-05: misslyckad recanalisation
- 2019-11-20: slutning av AV-fistel + CDK vä v. jug int (reop pga mallposition)
- 2020-01-22: RC AV-fistel (gracila ven) -> ej fungerande
- Hur ska vi gå vidare?
- 2020-03-18: underarm AV-fistel med transponerad v. cephalica från hö överarm